

Informe de Pasantía Clínica Veterinaria el Poblado

Presentado al programa de Medicina Veterinaria adscrito a la Facultad de Ciencias Agrarias de la Universidad de Pamplona como requisito para aprobar la asignatura de trabajo de grado

Por Lina Marcela Vera Villamizar

® Derechos Reservados, 2019

Informe de Pasantía Clínica Veterinaria el Poblado

Presentado al programa de Medicina Veterinaria adscrito a la Facultad de Ciencias Agrarias de la Universidad de Pamplona como requisito para aprobar la asignatura de trabajo de grado

Jesús Alberto Mendoza Ibarra

DMV MSc PhD.

Tutor

® Derechos Reservados, 2019

Tabla de contenido

1.	Introducción	10
2.	Objetivos	11
2.1	Objetivo general	11
2.2	Objetivos específicos	11
3.	Descripción y análisis crítico de la casuística y las actividades desarrolladas en la clínica veterinaria el Poblado	12
3.1	Descripción clínica veterinaria el Poblado.....	12
3.1.1	Recepción.....	12
3.1.2	Baño y peluquería.	12
3.1.3	Consultorios caninos.	13
3.1.4	Farmacia.....	15
3.1.5	Imágenes diagnósticas.....	16
3.1.6	Hospitalización caninos infectocontagiosos.	17
3.1.7	Fisioterapia.....	18
3.1.8	Hospitalización caninos.	19
3.1.9	Unidad de cuidados intensivos UCI.....	20
3.1.10	Precirugía y quirófano.....	21
3.1.11	Hospitalización felinos infectocontagiosos.....	22
3.1.12	Hospitalización felinos.....	23

3.1.13 Consultorio felino.....	24
3.1.14 Laboratorio clínico.....	25
3.1.15 Administración.....	26
3.2 Actividades realizadas y casuística presentada en la clínica veterinaria el Poblado.....	26
3.2.1 Sistema digestivo.....	27
3.2.2 Sistema nervioso.....	31
3.2.3 Sistema respiratorio.....	32
3.2.4 Sistema tegumentario.....	33
3.2.5 Sistema urinario.....	35
3.2.6 Diferentes sistemas.....	36
3.2.7 Casuística por especie.....	38
4. Conclusiones de la pasantía.....	39
5. Recomendaciones de la pasantía.....	40
6. Reporte de caso clínico.....	41
Insulinoma en perro bulldog inglés.....	41
6.1 Introducción.....	42
6.2 Revisión de bibliografía.....	43
6.3 Descripción del caso clínico.....	44
6.4 Anamnesis e historia clínica.....	45
6.5 Examen clínico.....	45

6.6 Ayudas diagnósticas	47
6.6.1 Hemograma.	48
6.6.2 Química sanguínea.	50
6.6.3 Ecografía abdominal.	50
6.6.4 Ionograma.	54
6.6.5 Prueba de insulina.	55
6.6.6 Procedimiento quirúrgico	56
6.6.7 Histopatología	56
6.7 Diagnóstico presuntivo.....	57
6.8 Diagnósticos diferenciales	57
6.8.1 Hipoadrenocorticismo.	57
6.8.2 Intoxicación por xilitol.....	58
6.8.3 Enfermedad hepática.	59
6.8.4 Neoplasia extra pancreática.....	60
6.9. Tratamiento	61
6.9.1 Tratamiento posquirúrgico.	61
6.9.2 Tratamiento oncológico.	61
6.10 Pronóstico.....	62
6.11 Discusión.....	62
6.12 Conclusiones del caso	66

6.13 Recomendaciones del caso.....	67
7. Referencias.....	68
7.1 Referencias bibliográficas.....	68
7.2 Referencias cibergráficas.....	69

Lista de figuras

Figura 1. Recepción y petshop de la clínica veterinaria el Poblado.....	12
Figura 2. Área de peluquería de la clínica veterinaria el Poblado.....	13
Figura 3. Consultorio N° 1 clínica veterinaria el Poblado	14
Figura 4. Consultorio N° 2 clínica veterinaria el Poblado	14
Figura 5. consultorio N°3 clínica veterinaria el Poblado	15
Figura 6. Farmacia clínica veterinaria el Poblado.....	15
Figura 7. Cuarto de ecografía clínica veterinaria el Poblado	16
Figura 8. Cuarto de rayos x clínica veterinaria el Poblado	17
Figura 9. Hospitalización caninos infecciosos clínica veterinaria el Poblado	18
Figura 10. Consultorio de fisioterapia clínica veterinaria el Poblado	19
Figura 11. Hospitalización caninos no infecciosos	19
Figura 12. Tarjetas de colores utilizadas para la clasificación de los pacientes de hospitalización	20
Figura 13. Cuidados intensivos UCI, clínica veterinaria el Poblado	21
Figura 14. Área de pre cirugía clínica veterinaria el Poblado.....	22
Figura 15. Quirófano clínico veterinaria el Poblado	22
Figura 16. Hospitalización felinos infectocontagiosos clínica veterinaria el Poblado.....	23
Figura 17. Hospitalización felinos no infecciosos	24
Figura 18. Consultorio felinos.....	25
Figura 19. Laboratorio clínico de la clínica veterinaria el Poblado	25
Figura 20. Área de administración de la clínica veterinaria el Poblado.....	26
Figura 21. Casuística presentada por sistemas de la clínica veterinaria el Poblado.....	27

Figura 22. Afecciones patológicas del sistema digestivo.....	28
Figura 23. Comparación entre el número de consultas atendidas entre felinos y caninos.....	38
Figura 24. Curva de glicemia los dos primeros días de hospitalización del paciente Homero Gutiérrez.	48
Figura 25. Ecografía abdominal del páncreas donde se evidencia múltiples estructuras hipoeoicas asociadas al parénquima.....	53
Figura 26. Ecografía abdominal del páncreas donde se evidencia múltiples estructuras hipoeoicas asociadas a la rama izquierda del páncreas	53
Figura 27. Ecografía abdominal hígado donde se evidencia una estructura nodular hipoeoica de aproximadamente 1cm de diámetro.	54

Listas de tablas

Tabla 1. Tratamiento utilizado en gastroenteritis bacterianas.....	29
Tabla 2. Tratamiento utilizado en afecciones del sistema urinario.....	36
Tabla 3. Constantes fisiológicas paciente Homero Gutiérrez	45
Tabla 4. Examen neurológico realizado al paciente Homero Gutiérrez	46
Tabla 5. Hemograma 6 de febrero Homero Gutiérrez	48
Tabla 6. Química sanguínea Homero Gutiérrez.....	50
Tabla 7. Ecografía abdominal Homero Gutiérrez	50
Tabla 8. Ionograma realizado Homero Gutiérrez	54
Tabla 9. Prueba de insulina por Quimioluminiscencia.....	55
.....	
Tabla 10. Histopatología de páncreas, hígado y linfonodo	56

1. Introducción

La medicina veterinaria es la ciencia encargada de la prevención, diagnóstico y tratamiento de diversas enfermedades en animales domésticos, silvestres y de producción. Así mismo se hace cargo de la inspección y el control sanitario de los alimentos y prevención de zoonosis.

El estudiante de medicina veterinaria de último semestre realiza actividades profesionales cuyo objetivo es afianzar los conocimientos adquiridos en el transcurso de carrera y así mismo adquirir experiencia en la práctica laboral y el manejo de los animales; en un área de elección de acuerdo a las preferencias y gustos del estudiante.

La razón de ser de la pasantía es el desarrollo de habilidades en el manejo clínico de los animales, así mismo colocar en práctica los conocimientos teóricos adquiridos en los nueve semestres cursados y llegar a ser un profesional integral, con pensamiento crítico y analítico de los casos clínicos atendidos.

La clínica veterinaria el Poblado cuenta con el personal idóneo y equipos necesarios para formar al estudiante como futuro médico veterinario, desde la teoría básica cumpliendo con dos horas de estudio semanales y con ello poniendo en práctica los conocimientos adquiridos en ellas. Las especialidades que ofrece el centro veterinario son imagenología, cardiología, neurología, ortopedia, nefrología, oftalmología, dermatología, cirugía, neumología y gastroenterología; un rango diverso de especialidades que harán enfocar al médico pasante en alguna de ellas y crear un gusto.

2. Objetivos

2.1 Objetivo general

Desarrollar actividades y procedimientos clínicos que contribuyan a la formación profesional como médico veterinario a través de las prácticas realizadas en la clínica veterinaria el Poblado

2.2 Objetivos específicos

- Realizar el examen clínico de los animales que acuden a la clínica veterinaria el Poblado con las ayudas diagnósticas requeridas para articular el diagnóstico definitivo
- Instaurar planes terapéuticos en los pacientes dependiendo de las características de la afección patológica, sintomatología y costos.
- Brindar un acompañamiento en los procedimientos medico quirúrgicos realizados en el sitio de pasantía.

3. Descripción y análisis crítico de la casuística y las actividades desarrolladas en la clínica veterinaria el Poblado

La clínica veterinaria el Poblado fue fundada en 1991 por el Doctor Luis Fernando Vallejo, está ubicada en la calle 10ª #40-52 barrio el Poblado, Medellín- Colombia, especializada en servicios médicos veterinarios orientados a la prevención y mejoramiento de la calidad de vida y salud de los pacientes con un experimentado equipo de profesionales y tecnología a la vanguardia.

3.1 Descripción clínica veterinaria el Poblado

3.1.1 Recepción.

Su infraestructura de cuatro pisos la hace una clínica veterinaria amplia y con la capacidad de albergar un número grande de pacientes; en el primer piso se encuentra la báscula y recepción como se observa en la Figura 1. Es el área encargada de vender productos y medicamentos, atender a los clientes y agendar citas.



Figura 1. Recepción y petshop de la clínica veterinaria el Poblado.

Fuente: Vera, 2019

3.1.2 Baño y peluquería.

Zona de peluquería Figura 2, es el lugar donde se realiza el baño de los animales que solicitan el servicio de estética, el área cuenta con una bañera conectada a un calentador, los shampoos y

jabones se utilizan dependiendo de la piel, dos mesas para el proceso de corte, y el secado se efectúa mediante un soplete.



Figura 2. Área de peluquería de la clínica veterinaria el Poblado
Fuente: Vera, 2019

3.1.3 Consultorios caninos.

Así mismo están los tres consultorios de caninos Figura 3, donde se reciben los pacientes que requieren consulta médica, cada consultorio cuenta con un computador en el cual se llenan las historias clínicas mediante Vetesoft®, un lavamanos con un rollo de toallas para realizar las labores de limpieza y desinfección del consultorio; en el gabinete se encuentran los bozales para la manipulación de los pacientes; una mesa con los sprays que contiene yodo, alcohol, agua oxigenada, clorhexidina y amonio cuaternario. La camilla de revisión del paciente era desinfectada en el cambio de cada consulta mediante amonio cuaternario. El pesaje se realizaba mediante una báscula que se encontraba afuera del consultorio. Cada consultorio cuenta con clasificación de canecas de acuerdo al color, cumpliendo así lo establecido en el plan de gestión

integral de residuos sólidos, donde en el color rojo se depositan los desechos de riesgo biológico, el color verde desechos comunes y el color gris los desechos reciclables.




Figura 3. Consultorio N° 1 clínica veterinaria el Poblado
Fuente: Vera, 2019




Figura 4. Consultorio N° 2 clínica veterinaria el Poblado
Fuente: Vera, 2019

El consultorio número 2 Figura 4, se ha caracterizado de emergencia o de urgencia, es el único que cuenta con un carro de paro y un concentrador de oxígeno cercano, así se pudo actuar con mayor rapidez en caso de un paro cardio respiratorio; y por último está el consultorio número 3 Figura 5, que contienen un pequeño micro inventario que es utilizado en los turnos de la noche cuando la farmacia se encuentra cerrada.



Figura 5. Consultorio N°3 clínica veterinaria el Poblado

Fuente: Vera,2019

3.1.4 Farmacia.

Es el lugar de depósito de los medicamentos Figura 6, allí una persona se destina en cargar las dosis terapéuticas de la medicación dos veces al día y llevar registro de los medicamentos de control utilizados.




Figura 6. Farmacia clínica veterinaria el Poblado

Fuente: Vera,2019

3.1.5 Imágenes diagnósticas.

Ecografía.

Cuarto de ecografía Figura 7, el encargado de realizar las imágenes diagnósticas es el doctor Camilo Forero, médico veterinario de la Universidad Nacional, Magister en ciencias veterinarias enfocada en imagenología. El cuarto de ecografía es un lugar donde la intensidad de luz es baja para poder visualizar mejor las imágenes, el equipo utilizado es un mindray DC30, que cuenta con dos transductores uno lineal y otro convexo. Se realizaban todo tipo de ecografías como abdominales, torácicas, de rodilla, de ligamentos, gestacionales y tiroideas. Esta área de la clínica es una de las más importantes dado que da orientación de la posible enfermedad que puede estar afectando al paciente, también ayuda a crear una conexión entre las imágenes diagnósticas y el examen clínico.



Figura 7. Cuarto de ecografía clínica veterinaria el Poblado

Fuente: Vera,2019

Para la toma de un examen de orina sin contaminaciones cruzadas el método más indicado es la cistocentesis ecoguiada, determinando el grado de repleción de la vejiga el cual nos dirá si es puncionable o no.

Rayos X.

Otro papel fundamental del imagenólogo son las radiografías, para ello la clínica cuenta con una sala de rayos X Figura 8, la cual queda en un lugar aislado de la clínica y del personal de

trabajo, donde solo entra el imagenólogo y el médico pasante a la toma de la radiografía, la protección utilizada por ellos es el mandil y el protector de tiroides. El dosímetro es el encargado de medir la cantidad de radiación ionizante que recibe la persona durante el tiempo de exposición. La intensidad utilizada en la toma de cada radiografía es indicada por el profesional especializado de acuerdo a una tabla la cual dependerá del tamaño del animal y de la profundidad.



Figura 8. Cuarto de rayos x clínica veterinaria el Poblado

Fuente: Vera,2019

3.1.6 Hospitalización caninos infectocontagiosos.

Hospital caninos infectocontagiosos Figura 9, ubicado en un lugar retirado, indicado principalmente para enfermedades infectocontagiosas como parvovirus. El método de bioseguridad para ingresar es con bata, cofia y polainas; se debe realizar la manipulación del animal y al salir retirarlas e inmediato depositarlas en una caneca roja. Las cobijas de este lugar son de color naranja las cuales indica que provienen de un área de infecciosos y se lavan por

aparte las del mismo color. Los implementos utilizados en esta área son exclusivos de ella misma como el termómetro y fonendoscopio. Al lado de esta área hay un cuarto de materiales en el cual está la nevera de cuerpos fallecidos que es vaciada los días martes y jueves por el personal de riesgos biológicos.



Figura 9. Hospitalización caninos infecciosos clínica veterinaria el Poblado
Fuente: Vera,2019

3.1.7 Fisioterapia.

Una de las especialidades que ofrece la clínica es la de fisioterapia Figura 10, indicada por el ortopedista antes o después de una cirugía. Las terapias pueden ayudar a evitar afecciones patológicas, mejorar el proceso de curación tras operaciones o a preparar a los animales para los procedimientos quirúrgicos. "Se trata de trabajar con el perro los grupos musculares necesarios" (Zohmann, S.f). Los equipos utilizados son el magneto (cojines, campo envolvente), tens, laser, faradic y fototerapia; las sesiones duran aproximadamente 30 minutos por paciente.




Figura 10. Consultorio de fisioterapia clínica veterinaria el Poblado *Fuente: Vera, 2019.*

3.1.8 Hospitalización caninos.

En el segundo piso están las instalaciones de hospitalización caninos Figura 11, donde los pacientes descansan en jaulas dependiendo de su tamaño, las cobijas utilizadas en esta área son de color azul así se diferencia de las de infectocontagiosos. El área cuenta con dos concentradores de oxígeno, una incubadora, 6 bombas infusoras y un botiquín veterinario.



Figura 11. Hospitalización caninos no infecciosos
Fuente: Vera, 2019

Los animales que entran a hospitalización se clasifican según su gravedad por colores Figura 12, donde el color verde indica que los pacientes tienen una prioridad moderada, el color amarillo tienen prioridad alta y principalmente se utiliza en los pacientes que van para cirugía; el color naranja se utiliza para los pacientes que tienen prioridad muy alta y por último el color

rojo que es utilizado para pacientes críticos. Las tarjetas se rotulan con el nombre del paciente, peso, edad, fecha y diagnóstico presuntivo.



Figura 12. Tarjetas de colores utilizadas para la clasificación de los pacientes de hospitalización

Fuente: Vera, 2019

3.1.9 Unidad de cuidados intensivos UCI.

Unidad de cuidados intensivos (UCI) Figura 13, utilizada principalmente para pacientes críticos que llegan de urgencia y necesitan un monitoreo constante; los cuales son conectados a un equipo de multiparámetros que mide frecuencia cardíaca, frecuencia respiratoria, presión arterial, temperatura y saturación de oxígeno. Se realiza el monitoreo de las constantes fisiológicas cada hora para poder llevar un registro de la evolución del paciente.

El área cuenta con una incubadora que está indicada para pacientes que llegan hipotérmicos o pacientes pediátricos, así mismo tiene un ecógrafo para la realización de A-fast y T-fast, las cuales son ecografías realizadas en caso de emergencia para descartar líquido libre.



Figura 13. Cuidados intensivos UCI, clínica veterinaria el Poblado
Fuente: Vera,2019

3.1.10 Precirugía y quirófano.

Precirugía Figura 14, es el lugar donde se alistan a los pacientes que van a ingresar a quirófano, en este sitio se canaliza el paciente y se realiza la premedicación la cual consiste en generar una leve sedación para así evitar la administración de un volumen grande de anestésico y ayudar a mejorar el despertar del paciente, estos sedantes son elegidos por el anestesiólogo dependiendo de la condición de cada uno; la inducción se realiza con Propofol 5mg/kg para así poder realizar la intubación; una de las maneras de realizar la medición del tubo endotraqueal a introducir en el paciente es determinado el tamaño de los espacios intercostales o el espacio entre las dos narinas. Allí mismo se efectuaba la pre-oxigenación con un pequeño concentrador de oxígeno y la tricotomía necesaria para la cirugía. Seguidamente el animal era transportado al área de quirófano mediante camillas, así evitando un daño vertebral o medular en pacientes predispuestos como los braquicéfalos. Al llegar al área de quirófano Figura 15, se realizaba el debido embrocamiento con dos pases de yodo y uno de alcohol, siguiendo con el protocolo se conectaba el animal al equipo multiparámetros y a la anestesia inhalatoria, la cual es isoflurano.

Era responsabilidad del anestesiólogo estar en el despertar de los animales y él encargado de monitorear la anestesia cada cinco minutos.



Figura 14. Área de pre cirugía clínica veterinaria el Poblado
Fuente: Vera,2019



Figura 15. Quirófano clínica veterinaria el Poblado
Fuente: Vera,2019

3.1.11 Hospitalización felinos infectocontagiosos.

En el tercer piso está ubicada la hospitalización de felinos infecciosos Figura 16, la cual tiene el mismo protocolo para el ingreso que el de caninos infecciosos. Los felinos son clasificados mediante un test rápido de leucemia felina y de inmunodeficiencia felina. En el caso de la alimentación cada felino tiene su tasa e implementos necesarios que son específicos del

área. Por lo general para asegurar la hidratación de estos pequeños animales son conectados a las bombas infusoras que ejecutan la hidratación necesaria para el animal y en dado caso de que la vía se ocluyera estas avisan por medio de una alarma.



Figura 16. Hospitalización felinos infectocontagiosos clínica veterinaria el Poblado
Fuente: Vera,2019

3.1.12 Hospitalización felinos.

Hospitalización felinos y hotel felino, uno de los propósitos de la clínica es crear espacios armoniosos y agradables para los pacientes felinos hospitalizados, por lo cual las jaulas de hospitalización felinos se rigen con las reglas de una clínica catfriendly, donde su jaula es de un tamaño amplio en la cual el gato puede moverse tranquilamente, así mismo tiene una base donde el felino se esconde y puede hacer sus necesidades Figura 17.



Figura 17. Hospitalización felinos no infecciosos
Fuente: Vera, 2019

3.1.13 Consultorio felino.

Debido a que los felinos son animales nerviosos, territoriales y cualquier ruido les puede generar una alteración en su comportamiento, se creó un consultorio exclusivo para ellos Figura 18, donde el ruido es poco y está alejado de la calle. El consultorio cuenta con su propia báscula para realizar el pesaje de los gatos, un computador donde se llena la historia clínica mediante vetesoft®, lavamanos, guantes de carnaza para la manipulación de los pacientes, la camilla donde se realiza la examinación del felino y por último una mesa que contiene agua oxigenada, yodo, amonio cuaternario y alcohol.




Figura 18. Consultorio felino
Fuente: Vera,2019

3.1.14 Laboratorio clínico.

Es una de las áreas más importantes en la clínica veterinaria, allí se procesan y analizan las pruebas diagnósticas por la especialista en laboratorio clínico y medica veterinaria Ana María Botero; se procesan hemogramas, químicas sanguíneas, coprológicos, tiempos de coagulación, extendidos, uroanálisis, raspado de piel y citologías Figura 19.



Figura 19. Laboratorio clínico de la clínica veterinaria el Poblado
Fuente: Vera,2019

3.1.15 Administración.

En el cuarto piso esta todo lo relacionado con la administración, contaduría, pago de sueldos, la oficina de la jefe médica y el administrador de la clínica Figura 20.



Figura 20. Área de administración de la clínica veterinaria el Poblado
Fuente: Vera, 2019

3.2 Actividades realizadas y casuística presentada en la clínica veterinaria el Poblado

Las labores realizadas en la calidad de médico pasante en la clínica veterinaria el Poblado comprendieron el acompañamiento del médico veterinario a la hora de realizar consultas externas, respuesta inmediata en consultas de emergencia, toma de muestras y procesamiento de ellas, cuidado e instauración de tratamientos y asistencia en procedimientos quirúrgicos.

Uno de los aprendizajes teóricos y prácticos eran los cuidados, monitoreos, terapias y tratamientos a pacientes hospitalizados quienes requieren compromiso y constancia en sus cuidados para una recuperación exitosa tanto de pacientes en condición estable como crítico; con ello se adquiría destreza en el análisis de los tratamientos y en el cuestionamiento de alguno de ellos. En el área de cirugía se adquieren conocimientos anatómicos, anestesiólogos y principios básicos de cirugía.

En el transcurso de la pasantía se realizó una casuística de las afecciones patológicas presentadas en el periodo de práctica, iniciando en el mes de febrero y finalizando en el mes de

mayo del 2019, donde se detalla sistemáticamente el número de casos presentados y la clasificación por sistemas de cada una de ellas Figura 21.

En total se registraron 98 consultas, siendo las de mayor incidencia las del sistema digestivo 49 (50%) y las de menor presentación 1 (1%) fueron las cardiovasculares.

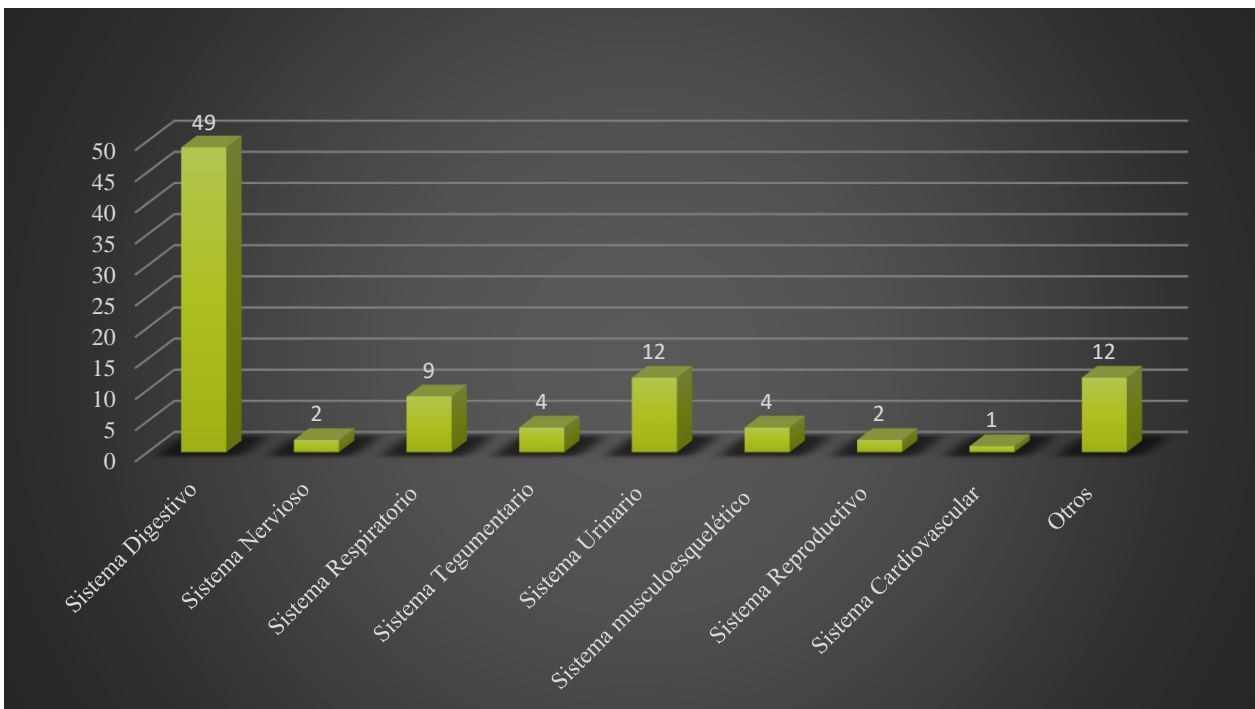


Figura 21. Casuística presentada por sistemas de la clínica veterinaria el Poblado
Fuente: Vera, 2019

3.2.1 Sistema digestivo.

Las enfermedades de mayor presentación fueron del sistema digestivo Figura 22, de las cuales se destacan gastroenteritis bacterianas, gastroenteritis parasitarias, gastritis y pancreatitis.

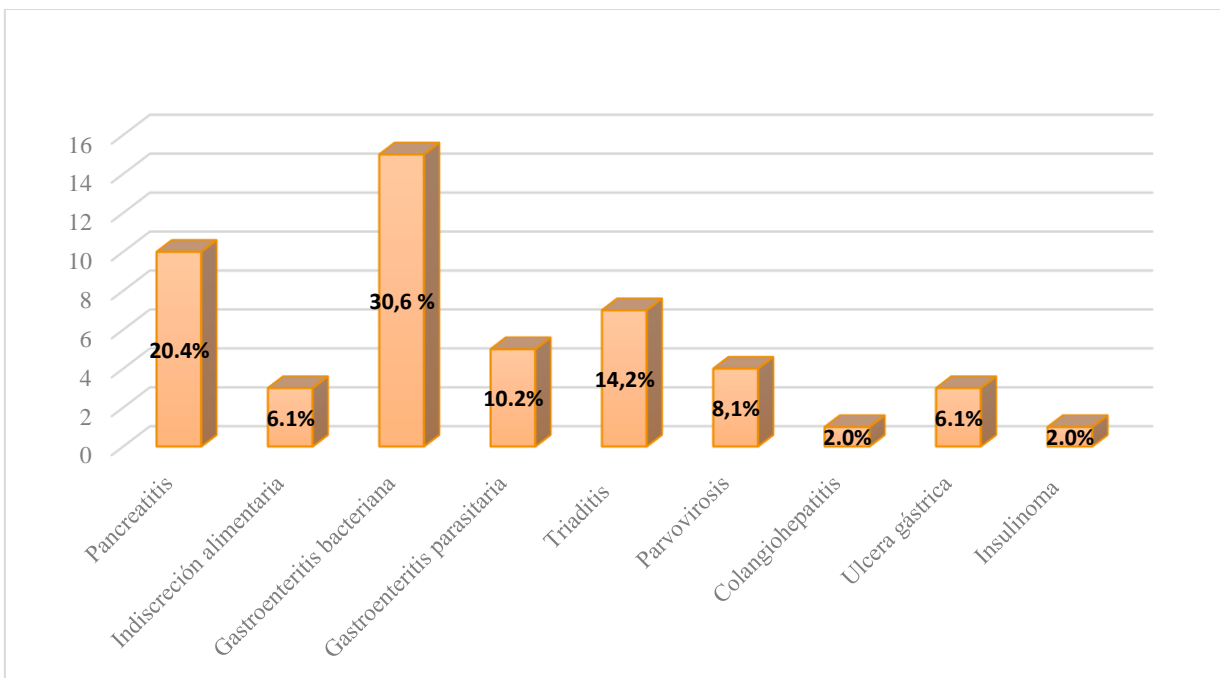


Figura 22. Afecciones patológicas del sistema digestivo

Fuente: Vera, 2019

Los pacientes que ingresaban por problemas digestivos se les realizó el debido examen clínico, toma de constantes fisiológicas y toma de muestras, especialmente hemograma y coprológico. Barón, Mouly & Cagnoli (2017) infiere que dentro de las posibles etiologías se encuentran las infecciones virales o bacterianas, parásitos, cuerpos extraños, entre otros. En general, los animales menores de un año presentan una mayor susceptibilidad a enfermedades gastrointestinales de origen viral, por lo tanto, todo paciente menor de 8 meses se le realizó el test rápido de parvovirus el cual es un inmunoensayo cromatográfico para la detección cualitativa del antígeno del parvovirus canino en las heces caninas así descartando la infección viral. La elección de hospitalización dependió de la condición en la que llegó el paciente y su grado de deshidratación.

Se presentaron 48 casos digestivos de los cuales 20 fueron gastroenteritis, se determinaba el agente causal mediante la ayuda de las pruebas diagnósticas y así se instauraría el tratamiento

indicado. Según Aguilar, Segura & Bosca (s. f) se define la gastroenteritis aguda como: inflamación y/o disfunción intestinal y gástrica producida por un agente infeccioso o sus toxinas.

Signos clínicos: la mayoría de sintomatología provino del sistema gastrointestinal, como vómitos, diarreas y dolor a la palpación. Las pérdidas patológicas de agua (vómitos y diarreas) llevaron a los pacientes a un grado de deshidratación por lo cual se evidenció en el hemograma una hemoconcentración.

Diagnóstico: se realizó hemograma y coprológico, y a las 24h se obtienen los resultados.

Tratamiento: lo importante en este tipo de enfermedades es controlar la sintomatología para así evitar que la deshidratación continúe; algunos pacientes se manejaron de manera intrahospitalaria o ambulatoria, el tratamiento de elección fue antieméticos, antiinflamatorios, protectores de mucosa, antibióticos y terapia de hidratación constante como se observa en la Tabla 1.

Tabla 1
Tratamiento utilizado en gastroenteritis bacterianas

Medicamento	Dosis	Frecuencia	Vía de administración
	Farmacología		
Maropitan	1mg/kg	24h	I.V
Dipirona	28mg/kg	12h	I.V
Metronidazol	15mg/kg	12h	I.V
Omeprazol	0.8mg/kg	12h	I.V
Bonavit	1ml/5kg	12h	I.V
Sucralfato	40mg/kg	12h	PO
Ringer Lactato	60ml/kg/día		I.V

Fuente: Vera, 2019

En los casos de gastroenteritis por giardiasis se instauró el mismo tratamiento de las gastroenteritis bacterianas sumado a una dosis de febendazol a 50mg/kg q12h PO.

Según Servet, 2001 la pancreatitis es una inflamación que generalmente está causada por un exceso de fluidos digestivos en el páncreas, estos fluidos ricos en enzimas digestivas, no hacen otra cosa sino digerir propiamente dicho órgano, causando una terrible inflamación, un severo daño y un gran dolor en el paciente. Dentro de los casos atendidos por pancreatitis (10/48), siendo los signos más característicos vómitos, inapetencias, epigastralgia y diarreas, sumado a esto el paciente felino presentó episodios de anorexias prolongados y posteriormente se empleó una sonda esofágica.

El requerimiento nutricional se hizo de acuerdo a las kilocalorías presentes en la lata de alimentación utilizando alimentos medicados, especiales para pacientes gastroentéricos.

Diagnóstico: se realizó mediante ecografía abdominal o toma de muestra para lipasa específica canina o felina.

Los casos presentados de gastritis (6/48 casos) mostraron sintomatología de sialorrea marcada, vómitos esporádicos y epigastralgia profunda, las ayudas diagnósticas realizadas fueron ultrasonografía abdominal, donde se evidenció un engrosamiento de la pared del estómago.

El tratamiento instaurado para la gastritis fue omeprazol 0,8mg/kg i.v q12h, el cual es un inhibidor de la bomba de protones impidiendo la liberación H⁺ al estómago y el sucralfato a 40mg/kg po q12h, el cual ayuda a crear una capa protectora en la mucosa gástrica; debido a esto se administró una hora antes de las comidas. Cuando la sintomatología persistía a pesar del tratamiento se decidió realizar endoscopia junto con toma de biopsias.

3.2.2 Sistema nervioso.

Dentro de los pacientes neurológicos atendidos (3/98 casos) Figura 21, se presentó un caso de distemper canino con sintomatología nerviosa. El paciente acudió al centro veterinario porque estaba perdiendo la respuesta motora de sus extremidades posteriores, en primera estancia se pensó en un problema viral, por lo cual se hizo el test rápido de moquillo dando como resultado negativo este test tienen un sensibilidad del 98,6%; debido a esto se analizó que podía ser un problema en la medula espinal, para ello se tomaron radiografías en proyección ventro-dorsal de cadera y porción lumbosacra, así mismo medio-lateral de cadera para detectar alguna anomalía, pero no se logró evidenciar nada; dado los resultados se pensó en la realización de una resonancia magnética del segmento medular en cuestión pero tampoco detectó nada extraño; por último se le realizó un RT-PCR para enfermedades infecciosas dando positivo para distemper canino y el paciente terminó en eutanasia realizando primero la tranquilización del paciente con acepromacina, luego se canalizó y posteriormente se le administró Euthanex® (Pentobarbital sódico + Difenilhidantoína sódica).

Diagnóstico: RT-PCR, esta prueba permite detectar el RNA viral y puede resultar positiva aún cuando las pruebas de aislamiento viral y la inmunofluorescencia no logran detectar al virus (Vargas, 2010). Esto debido a su alta sensibilidad ha sido empleada en la detección de este virus en diferentes tipos de muestras biológicas y diferentes estadios de la enfermedad (Soto, Luna, Rosadio, 2018).

Las convulsiones son el resultado de impulsos eléctricos excesivos dentro del cerebro y su forma de presentación varía en cada canino (Viniegra S.f). El manejo de las convulsiones en la clínica veterinaria el Poblado se basó en medicamentos anticonvulsivantes como el diazepam a

0.1mg/kg q24 o antes si presentó otra convulsión; la administración dependió si tenía vía venosa, en caso de no tenerla, la vía de administración fue transrectal y así se pudo controlar el episodio convulsivo. Si la convulsión persistía el animal entraba en terapia de sueño en infusión de Propofol a 5mg/kg. El manejo intrahospitalario del paciente convulsivo se realizaba con flumucil a 70mg/kg iv q12h y omeprazol 0,8mg/kg iv q12h. Las ayudas diagnósticas en este tipo de pacientes fueron la resonancia magnética o TAC (tomografía axial computarizada), para así descartar alguna masa en el cerebro.

3.2.3 Sistema respiratorio.

Los casos atendidos del sistema respiratorio en total fueron (7/98 casos) la afección patológica que más incidencia tuvo fue la traqueítis generada principalmente por colapso traqueal en perros geriátricos, una enfermedad de las vías respiratorias altas con varias causas que van a provocar la inflamación de la tráquea (Besteiros,2019).

Sintomatología: el principal signo era tos crónica, por lo general presentó aumento con el ejercicio y en las horas de la noche.

Los perros caracterizados por un debilitamiento de la tráquea y del soporte del cartílago resultan en manifestaciones de tos y alteración en la conducción aérea (Cote,2015).

Tratamiento: la terapia farmacológica del paciente con afección respiratoria fue enfocada en la tranquilización del mismo mediante sedantes como el butorfanol 0.02mg/kg q12h el cual generó una relajación y también ayudó como antitusígeno, así mismo se dio inicio a la oxigenoterapia mediante jaula. Este protocolo era manejado en crisis agudas o de emergencia.

Cuando los episodios de colapso traqueal eran crónicos se manejaron con antiinflamatorios como la prednisolona a 0.5mg/kg po q12h y broncodilatadores como la terbutalina a dosis de 0.6mg/kg -1.25mg/kg po q12h.

Métodos diagnósticos: las ayudas diagnósticas utilizadas para este tipo de enfermedad incluían radiografía de tórax de medial a lateral principalmente para ver la tráquea y ecografía pulmonar para descartar la presencia de edemas pulmonares.

Los casos atendidos por neumonía se caracterizaron por presentar una infección del tracto respiratorio bajo debido a un agente causal, los agentes etiológicos de dicha patología se caracterizan por ser de tipo bacteriano, viral y micóticos.

Tratamiento: los casos presentados por neumonías bacterianas se manejaron bajo hospitalización y medicación intravenosa, se utilizaron antimicrobianos como la amoxicilina a 22mg/kg iv q12h por 8 días, protectores de mucosa como el omeprazol 0.8mg/kg iv q12h, nebulizaciones cuatro veces al día las cuales se preparaban con terbutalina 0.5ml, solución salina fisiológica 3ml y dexametasona 0.5ml; dado la necesidad de oxigenoterapia se decidió instaurar una cánula de oxígeno permanente en el paciente durante el periodo que le fuese necesario; cuando el paciente no requería hospitalización la medicación se instauró de manera oral. Los casos atendidos de broncoaspiración de cachorros se manejaron mediante hospitalización pediátrica ingresados en una incubadora con oxígeno permanente, nebulizaciones cada 6 horas solo con solución salina y el antibiótico de elección en cachorros con neumonía fue la doxiciclina 0.1mg/kg; la alimentación de estos neonatos se realizó mediante teteros veterinarios pediátricos, suministrando la cantidad adecuada en intervalos de tiempo de dos horas y de manera lenta.

3.2.4 Sistema tegumentario.

Se presentaron (4/98 casos) afectando el sistema tegumentario principalmente sarna demodécica y otitis.

La sarna demodécica es causada por *Demodex canis* uno de los ectoparásitos más frecuentes en perros. Este agente es responsable de síntomas clínicos, entre los que se destaca la alopecia (Ginel, Lucena & Gutiérrez, S.f).

Los pacientes que principalmente padecían de esta enfermedad se encontraban en condición de abandono, esto debido a la mala alimentación y la susceptibilidad de contagio con los demás caninos de la calle, por lo cual se manejó terapia de fluidos con ringer lactato a una tasa de hidratación de 60ml/kg/día para iniciar hidratación.

Sintomatología: se visualizó zonas alopécicas en todo el cuerpo, prurito excesivo, eritema en zona facial, inguinal y axilas.

Diagnóstico: para llegar al diagnóstico se realizó un raspado de piel superficial, el cual fue enviado al laboratorio, confirmando el diagnóstico.

El tratamiento: para la sarna demodécica fuer baños medicados dos veces por semana con clorhexidina, dexametasona a 1mg/kg sc única dosis e ivermectina a 0,6mg/kg im q24h por 3 días.

La otitis fue de mayor presentación en el centro veterinario. Según (Gaviria & Cruz, 2011), la otitis es una enfermedad de etiología multifactorial que afecta a los caninos, y representa entre 5 a 20% de la práctica veterinaria diaria.

Al examen clínico se evidenció cerumen en grandes cantidades e inflamación; los signos clínicos presentados incluían sacudidas repetitivas de la cabeza y prurito bilateral. El tratamiento se manejó mediante limpiezas con Epiotic® (Ácido láctico +Ácido salicílico) cada 24h durante 15 días, seguido de esto Otiflex C ® (ciprofloxacina clorhidrato, ketoconazol y prednisolona) 3 gotas en cada oído por 15 días. Después del tratamiento persistió la otitis y se tomó cultivo microbiológico dando como resultado *Malassezia spp.*

La dermatitis por contacto es una respuesta inflamatoria cutánea que se produce tras el contacto de la piel con una sustancia irritante o antigénica (Gonzalez, Rodríguez & Rollan, 2001). Los signos clínicos presentados fueron eritema, prurito intenso y pápulas de diferentes tamaños.

Diagnóstico: se tomó un cuadro hemático además se indagó detalladamente con los propietarios sobre la anamnesis.

Tratamiento: inicial se trató de identificar el alérgeno que estuvo causando la dermatitis por contacto y farmacológicamente se manejó con antihistamínicos como Vethistam® (Difenhidramina clorhidrato) a 2mg/kg sc q12 por 4 días, desametaxona 0,5mg/kg sc q12 por dos días.

3.2.5 Sistema urinario.

En las enfermedades relacionadas con el sistema genitourinario se atendieron (12/98 casos) (12.2%) que correspondían a problemas renales en caninos y felinos.

Síntomas y signos: los síntomas más representativos de una insuficiencia renal aguda son vómitos, hematuria, dolor a la palpación, decaimiento, inapetencia, entre otros. En el caso del FLUDT los felinos manifiestan lamido excesivo de los genitales, hematuria, orinan en varios sitios, cambios de comportamiento, protrusión del pene en machos. La urolitiasis en canino se refleja con hematuria, disuria, cistitis, dolor abdominal Dessal, (2014).

Tratamiento: el tratamiento manejado en afecciones del sistema urinario va desde hidratación continua con lactato de ringer a una tasa de hidratación de 80ml/kg/día, antiinflamatorios, protectores renales, protectores gástricos, quelantes del fosforo y laxante osmótico como lo muestra la Tabla 2.

Tabla 2
Tratamiento utilizado en afecciones del sistema urinario

Medicamento	Dosis	Frecuencia	Vía de administración
	Farmacología		
Uroforz	1 tab	12h	PO
Renalforz	1 tab	12h	PO
fluimucil	70mg/kg	12h	IV
Enrofloxacin	5mg/kg	24h	IV
Hidróxido de aluminio	40mg/kg	12h	PO
Lactulosa	0,5ml/kg	12h	PO
Omeprazol	0,8mg/kg	12h	IV

Fuente: Vera,2019

Diagnóstico: se tomaron diferentes tipos de pruebas diagnósticas como, hemograma, análisis de orina, urea, BUN, creatinina y fosforo, de los cuales en la mayoría de pacientes el hemograma mostró una leucocitosis leve, la urea, BUN y la creatinina mostraron resultados anormales y para confirmar el diagnóstico se determinó mediante la densidad urinaria la cual estaba en 1005mg/dl o inferior.

3.2.6 Diferentes sistemas.

El politraumatismo es muy frecuente ya que existen conductores imprudentes o descuidados de los propietarios, en su mayoría a la clínica veterinaria el Poblado llegaron gatos caídos de pisos altos, con lesiones graves como ruptura de paladar, contusión pulmonar, fracturas o hasta en coma; el gato es un felino cazador por naturaleza por lo cual si él se distrae con un insecto lo

más probable es que quiera cazarlo y no prevenga que pueda caer varios pisos abajo (Calle, 2007)

El paciente politraumatizado llegaba en un estado shock para ello lo primero que se realizaba era el ABC de las emergencias, que consistía en colocar una vía permeable, realizar intubación si era necesario y estabilizar al paciente; ahí mismo se realizaba A-FAST y T-FAS para descartar liquido libre en la cavidad abdominal y torácica; a la inspección y palpación se identificaban fracturas cerradas de cadera y fémur principalmente, pero hasta no estabilizar al paciente no se tomaban las placas radiológicas. Por lo general al momento de la caída los pulmones sufrían una contusión pulmonar lo que generaría un edema pulmonar, que se podía visualizar en el T-FAST, en estos casos se manejaban dosis de furosemida a 2mg/kg y antiinflamatorios como el meloxicam a 0,1mg/kg.

Las enfermedades transmitidas por garrapatas y pulgas son de alta incidencia en Medellín, ya que se encuentra a una altura 1495msnm, el clima de esta ciudad es templado lo cual es de beneficio para la producción de las garrapatas y así poder picar a los animales.

La enfermedad de mayor presentación es la Ehrlichiosis canina, Pérez (2011) afirma “es producida por un microorganismo de la familia de las Rickettsias llamado *Ehrlichia canis* se transmite mediante la picadura de una garrapata. Existen dos fases en esta enfermedad, la fase aguda en la cual en animal se encuentra infectado y no presenta sintomatología y la fase crónica donde los signos clínicos más significativos son, inapetencia, debilidad, vómitos, fiebre, problemas oculares, cojeras y sacros nasales.

Los métodos diagnósticos son hemogramas donde se evidencia una trombocitopenia marcada que es confirmada por el extendido de igual manera se realiza una prueba llamada Snap 4dx donde se identifica anticuerpos hacia *Ehrlichia canis*.

El tratamiento indicado para esta enfermedad es antimicrobianos del grupo de las tetraciclinas, cuando hay presentación de vómitos se inicia oxitetraciclina 20mg/kg i.v y antieméticos como el maropitan a 1mg/kg; así mismo se inicia vitaminas del complejo B como el Hematofos® (Cianobolamina) 1ml/5kg y Hemolitan® 1ml/10kg; cuando los vómitos se detienen se da el cambio del antibiótico por doxiciclina 5mg/kg q12h.

La gingivitis linfoplasmocitaria se caracteriza por una inflamación y/o ulceración severa y persistente (> 6 meses) de los tejidos blandos de la cavidad oral y en ocasiones de la mucosa de la faringe y lingual (Aybar & Vega, 2011). Los felinos atendidos con este tipo de enfermedad llegaban a consulta porque los notaban sialorreicos y anoréxicos, al examen clínico se evidenció gingivitis y pérdida de algunas piezas dentales. Para poder diagnosticar esta enfermedad se debe descartar enfermedades virales como el calicivirus.

El tratamiento realizado en la clínica veterinaria es la aplicación de clorhexidina en spray en las encías dos veces al día durante 10 días y la aplicación de un corticoide de depósito como el Atriben® (Triamsinolona) 0,5 ml S.C, ya que se ha demostrado que es una enfermedad autoinmune.

3.2.7 Casuística por especie.

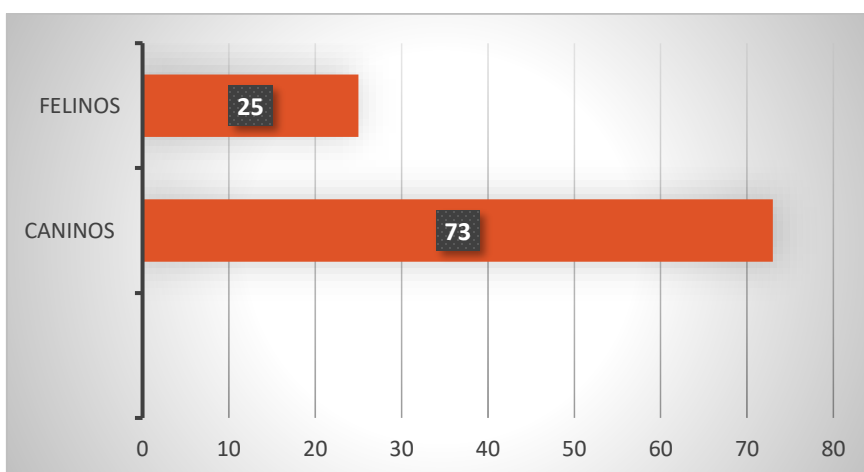


Figura 23. Comparación entre el número de consultas atendidas entre felinos y caninos.

Fuente: Vera, 2019

La Figura 23, muestra la comparación del número de consultas que llegaron al centro veterinario el Poblado, del cual se puede deducir que en el transcurso del mes de febrero se atendió más pacientes de la especie canina, ya que por esta zona las personas tienen en mayor número mascotas de la especie canino y de felinos en menor cantidad, otra de las razones es que los felinos tienden a enfermarse en una edad más longeva entonces son en menor número los que llegaron a consulta.

4. Conclusiones de la pasantía

Las prácticas profesionales son un fundamento pragmático para que los futuros veterinarios desarrollen la mayoría de las habilidades prácticas, a su vez, se proyecten su visión laboral y adquieran las capacidades necesarias para desenvolverse en la realidad cotidiana de lo que significa ser veterinario, haciendo énfasis en su ética y perfil profesional.

Al estar día a día en contacto con la clínica de pequeños animales el estudiante crea habilidades prácticas en la realización de exámenes clínicos, análisis a la hora de enviar pruebas diagnósticas y pensamiento crítico en el tratamiento, así mismo, llevado de la mano de principios fisiológicos y farmacológicos.

Los conceptos anatómicos son la base de un médico veterinario y el continuo aprendizaje en el área de cirugía servirán para reforzar sus principios básicos de cirugía; como se sabe la cirugía va de la mano de la anestesiología así se ira creando conocimientos nuevos acerca de esta rama.

Los profesionales de la clínica veterinaria el Poblado cuenta con la experiencia y los conocimientos para enseñar y guiar a los médicos pasantes a ser un profesional integral en todas sus formas.

5. Recomendaciones de la pasantía

No limitar al estudiante a ciertos lugares de pasantías para ello crear convenios nuevos con clínicas emergentes las cuales pueden tener mayor actualización en la medicina y equipos de mayor tecnología.

Asegurarse que el sitio de pasantía cumpla con las condiciones de una práctica profesional de último semestre, para ello se debe tener un acompañamiento continuo y un seguimiento de los médicos que laboran en el sitio.

6. Reporte de caso clínico

Insulinoma en perro bulldog inglés

Resumen

El insulinoma es una neoplasia funcional de las células- β del páncreas, que provoca una secreción excesiva de insulina, causando hipoglucemia de gravedad variable y suele aparecer en perros adultos de 4 a 15 años de edad. En este reporte se expone el caso clínico de un canino bulldog inglés de 9 años que ingresa a consulta a la clínica veterinaria el Poblado en estado letargia, debilidad y ataxia. Al examen clínico sus constantes fisiológicas se encontraron normales. Como ayuda diagnóstica se utilizó ultrasonografía, la cual reveló una masa hipocogénica en el parénquima del páncreas. También se realizó prueba de insulina en sangre, la cual arrojó como resultado 40uUm, sugerente de insulinoma. Se realizó una pancreatectomía parcial de la zona del nódulo y se envió a histopatología. Finalmente se diagnosticó como insulinoma con metástasis en hígado y linfonodo. El tratamiento inicial fue prednisolona a dosis de 15mg/kg y jaleas endulzantes para evitar estado de hipoglicemia

Palabras claves: Canino adulto, células β , hipoglicemia, pancreatectomía, metástasis.

Abstract

Insulinoma is a functional neoplasia of the β -cells of the pancreas, which induces an excessive secretion of insulin, causing hypoglycaemia of varying severity and usually appears in adult dogs from 4 to 15 years old. This report presents the clinical case of an 8-year-old English bulldog that enters the veterinary clinic El Poblado due to state of lethargy, weakness and ataxia. To the clinical examination its physiological constants are normal. As a diagnostic aid, ultrasonography was used, which revealed a hypoechoic mass in the parenchyma of the pancreas. An insulin test

was also performed on blood, which resulted in 40uUm suggestive of insulinoma. A partial pancreatectomy was done in the nodule area and it was sent to histopathology. Finally it was diagnosed as insulinoma with liver and lymph node metastasis. The initial treatment was prednisolone at a dose of 15mg / kg and sweetening jellies to avoid hypoglycemia state.

Key words: adult canine, Cell β , hypoglycemia, pancreatectomy, metastasis.

6.1 Introducción

El insulinoma es una neoplasia funcional de las células- β del páncreas, que provoca una secreción excesiva de insulina, causando hipoglucemia de gravedad variable (López & Ramos, 2011). Suelen aparecer en perros adultos de 4 a 15 años de edad. No obstante, la máxima incidencia corresponde a edades comprendidas entre los 9 y 10 años (Andaluz, Gopegui & Espada, 2000). Así mismo se ha descrito una predisposición racial en el Pastor Alemán, Golden Retriever, Setter Irlandés, Fox terrier y Boxer (García & Andaluz, 2015).

Según Herrtage, (2009) los insulinomas se componen de células β neoplásicas que continúan liberando insulina a pesar de la presencia de hipoglucemia. La hipoglucemia suele ser el principal estímulo inhibitorio para la secreción de insulina. Como resultado del hiperinsulinismo la utilización tisular de la glucosa continúa, la hipoglucemia empeora y en última instancia se desarrollan signos clínicos neurológicos como convulsiones, debilidad, ataxia y desorientación.

En estos pacientes, la secreción de insulina es independiente del efecto supresor de la hipoglucemia, aunque estos tumores no son completamente autónomos y, además, puede existir una producción excesiva de otras hormonas (polipéptido pancreático, somastostatina, glucagón, serotonina y gastrina) (López & Ramos, 2011).

Los insulinomas caninos son tumores malignos y suelen hacer metástasis en hígado, bazo y nódulos linfáticos regionales. Las metástasis pulmonares no son frecuentes, por lo tanto, las

radiografías de tórax no son sensibles para el diagnóstico ni para poder establecer un pronóstico fiable (García & Andaluz, 2015).

6.2 Revisión de bibliografía

El páncreas es un órgano glandular localizado en el abdomen craneal que tiene funciones endocrinas y exocrinas. Las funciones exocrinas incluyen la producción de enzimas digestivos, bicarbonato y otras sustancias. Las funciones endocrinas son la producción de insulina y glucagón (Herrtage, 2009).

Couto & Richar (2014) infiere que las enfermedades del páncreas varían desde aquellas que son autolimitantes, como la pancreatitis leve, hasta las que suponen un riesgo para la vida, como la pancreatitis necrotizante o el carcinoma de células beta (insulinoma).

Los tumores funcionales de células de los islotes (insulinomas) son los tumores más frecuentes del páncreas endocrino en perros (Iseri, Yamada & Chijiwa, 2007). La mayoría de los tumores secretores de insulina son carcinomas malignos de células de los islotes que hacen metástasis en los ganglios linfáticos regionales y / o el hígado.

El cerebro es un consumidor obligado de glucosa. Las células cerebrales tienen reservas limitadas de glucógeno y una capacidad limitada para utilizar proteínas y aminoácidos para obtener energía (Mai & Caceres, 2008). Estas células serán las primeras afectadas por hipoglucemia. La hipoglucemia prolongada y profunda causa daño isquémico de las células neuronales en un patrón similar al causado por la hipoxia cerebral.

Los insulinomas suelen aparecer en perros de mediana edad a mayores (edad media de 9,0 años) de cualquier raza, aunque las razas medianas y grandes parecen estar predispuestas (Couto & Richar 2014). No se ha reportado predisposición sexual. Los insulinomas parecen ser muy raros en los gatos.

Según Herrtage, (2009) un diagnóstico tentativo de hiperinsulinismo generalmente se basa en el cumplimiento de los criterios de la tríada de Whipple:

1. La presencia de signos neurológicos típicos de la hiperglucemia, que pueden ser precipitados por el ejercicio o la excitación.
2. Hipoglucemia (glucosa plasmática $<3 \text{ mmol / l}$ [$<54 \text{ mg / dl}$]) en el momento de los signos clínicos.
3. Resolución de signos clínicos tras la alimentación o administración de glucosa.

En animales normales cuando la glucosa en sangre disminuye por debajo de 60 mg / dL ($<3.2 \text{ mmol / L}$), la secreción de insulina se detiene, las catecolaminas y el glucagón son liberados para ayudar a regular la glucosa en sangre y establecer la concentración normal (Nelson, 2002).

Los tiempos de supervivencia varían y dependen de la extensión de la enfermedad y régimen terapéutico. Según Silverstein & Hopper (2015), en un estudio, el tiempo medio de supervivencia fue de 74 días solo para perros con tratamiento médico y 381 días para perros sometidos a cirugía. En otro estudio, el tiempo medio de supervivencia fue de 18 meses para perros con enfermedad limitada al páncreas y local, y menos de 6 meses para perros con metástasis a distancia.

6.3 Descripción del caso clínico

Llega a la clínica veterinaria el Poblado Homero Gutiérrez, un bulldog inglés, macho castrado, condición corporal 4/5, 9 años y peso de 27,6 kg.

Los propietarios reportaron que el día que lo llevaron a consulta lo habían visto con una marcha extraña y un cambio en el estado de consciencia, no había presentado episodios de vómitos ni diarreas; el día anterior a la consulta los propietarios no notaron ningún cambio en el animal.

6.4 Anamnesis e historia clínica

Paciente ingresa a consulta el 9 de febrero del 2019 porque amaneció como “borracho”, se dejaba caer, orinó, defecó y el día anterior todo se encontraba normal.

Alimento: Natupet® (barf) consumo de agua: normal, presentó garrapatas hace 1 o 2 años.

Antecedentes: viene a fisioterapia por osteofito en articulación de hombro y artrosis en codo MAI, patrón bronquial en pulmones, hemivertebra T6, puente intervertebral con unión entre L6-L7, inicio de espondilosis en L7-S1.

Motivo de consulta: Marcha extraña y cambio en el estado de consciencia.

6.5 Examen clínico

Al inicio de la consulta se le tomaron las constantes fisiológicas Tabla 3.

Tabla 3
Constantes fisiológicas paciente Homero Gutiérrez

Constante fisiología	Resultados	Valores normales
Temperatura	38,6°C	37,5°C- 39,5°C
Frecuencia Cardiaca (FC)	80 lpm	80-120pm
Frecuencia Respiratoria	40 rpm	10-30rpm
(FR)		
Mucosas	Rosadas, húmedas y brillantes	Rosadas, húmedas y brillantes
Tiempo de llenado capilar	2” seg	1-2” seg
Pulso	Fuerte, sincrónico y concordante	Fuerte, sincrónico y concordante

Fuente: Vera, 2019

Como se evidencia en la Tabla 3, el paciente al ingresar a consulta se encontraba con las constantes fisiológicas estables, ayudándonos a determinar la normalidad o anormalidad en su estado de salud; representando los mecanismos fisiológicos para mantener el medio interno.

Al examen clínico se evidenció, piel y anexos: pliegue cutáneo normal, no se observan ectoparásitos, pliegue nasal húmedo, sucio con mal olor. Sistema respiratorio: estenosis de narinas, reflejo tusígeno negativo, ronquido laríngeo y estridores pulmonares. Sistema digestivo: palpación abdominal normal, región perianal limpia. Sistema genito-urinario: mucosa peneana rosa húmeda con moderada secreción de esmegma. Sistema cardiovascular: pulso fuerte, sincrónico y concordante, choque precordial fuerte. Sistema reproductivo: castrado. Sistema musculoesquelético: marcha normal, no dolor paravertebral. Sistema nervioso: alerta y consciente al medio; marcha normal; se le realizó un examen neurológico de los reflejos Tabla 4.

Tabla 4
Examen neurológico realizado al paciente Homero Gutiérrez

Reflejo Evaluado	Nervio Involucrado	Alterado o no alterado
Reflejo de amenaza bilateral	Nervio óptico y nervio facial	Normal
Reflejo pupilar bilateral	Nervio óptico, nervio oculomotor	Normal
Reflejo palpebral bilateral	Nervio trigémino y nervio facial	Normal
Reflejo corneal bilateral	Nervio trigémino y nervio abducens	Normal
Reflejo de olfacción	Nervio olfatorio	Normal

Reflejo auricular y audición	Nervio vestibulococlear	Normal
Reflejo patelar	segmento medular L4-L6 y nervio Femoral	Normal
Reflejo Tibial craneal	(segmento medular L6-S1 y nervio peroneo)	Disminuido
Reflejo flexor del miembro pélvico	segmento medular L4-S2 y n. femoral y ciático	Normal
Reflejo extensor carporradial	C7-T2 y nervio radial	Normal
Reflejo panicular bilateral	(C8)-T1-T2-(T3)	Normal

Fuente: Clínica veterinaria el Poblado, 2019

Después del examen se inicia medicación con neurovet ® capsulas, dos veces al día y en caso del volver a tener otra recaída grabarlo y agendar una cita de revisión.

El día 11 de febrero ingresa a revisión donde los propietarios reportaron que el animal sigue decaído y como desorientado, tuvo un episodio donde lo tuvieron que llevar al comedero para que se alimentara; por esta signología se decidió hospitalizar al paciente, con una tasa de hidratación de 60ml/kg/día.

6.6 Ayudas diagnósticas

En la segunda revisión del paciente se decide realizar la toma de la glicemia mediante glucómetro la cual arroja como resultado “Low” (valores de referencia 60-100 mg/dl). “Low” aparece cuando los niveles de glucosa están por debajo de 20mg/dl. Por ello se decide realizar

toma de glicemia cada cuatro horas para realizar la debida curva de glicemia, como lo muestra la Figura 24, estos fueron las mediciones de glicemia cada cuatro horas durante el periodo de hospitalización.

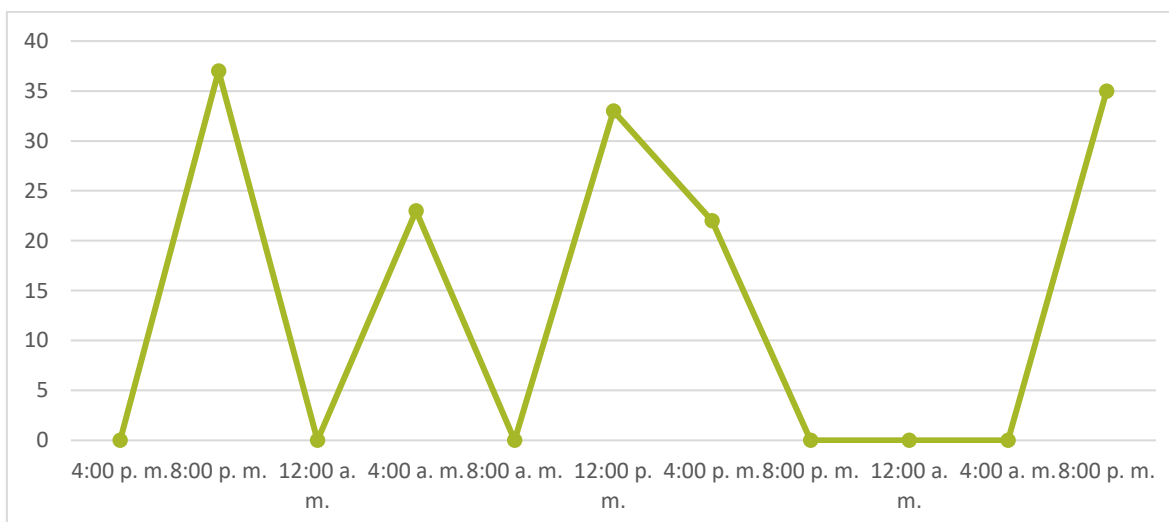


Figura 24. Curva de glicemia los dos primeros días de hospitalización del paciente Homero Gutiérrez.
Fuente: Clínica Veterinaria el Poblado

Como se observa en la Figura 24, la curva de glicemia fue variada ya que la primera glicemia se encontraba en “Low” entonces para ello se utilizaban soluciones con dextrosa al 5% y al 50%, además de eso se le ofreció Nutri Star® y así poder subir la glicemia, no obstante los valores que arrojaban estaban en el límite inferior y seguían siendo anormales, por lo tanto el animal se encontraba en un estado permanente de hipoglucemia, pero al realizar la siguiente medición la glicemia volvía a “Low”, así fue la secuencia de la curva los dos primeros días de hospitalización.

Así mismo se decide tomar muestras para un perfil básico, donde incluye hemograma, ALT y creatinina.

6.6.1 Hemograma.

Tabla 5
Hemograma 6 de febrero Homero Gutiérrez

Parámetro	Resultado	Valor de referencia
-----------	-----------	---------------------

Eritrocitos	6'800.000 Eri/ μ l	5'300.000 – 8'880.000 Eri/ μ l
Hemoglobina	18.8 g/dl	12.7 – 16.3 g/dl
Hematocrito	59.5 %	39.2 – 58.8 %
Plaquetas	483.000 Pl/ μ l	200.000 – 500.000 Pl/ μ l
Leucocitos	14.300 Leu/ μ l	6.000 – 15.000 Leu/ μ l
Neutrófilos (Absoluto)	9.724 Neu/ μ l	3300 – 10.000 Neu/ μ l
Eosinófilos (Absoluto)	0 Eos/ μ l	100 – 1500 Eos/ μ l
Linfocitos (Absoluto)	4.576 Linfo/ μ l	1000 – 4500 Linfo/ μ l
Monocitos (Absoluto)	0 Mono/ μ l	100 – 700 Mono/ μ l
Bandas (Absoluto)	0 Band/ μ	0 – 700 Band/ μ
Proteínas Plasmáticas	6.6 g/dl	6 – 8 g/dl

Observaciones: Reticulocitos: 0%. Línea Roja: Hemoconcentración. Serie Plaquetaria: En rango. Morfología normal. Línea Blanca. Linfocitosis leve. Morfología normal.

Fuente: Departamento de laboratorio clínico Clínica Veterinaria el Poblado

Los hallazgos encontrados al hemograma Tabla.5, se evidencia una hemoconcentración dada por el estado de deshidratación y una linfocitosis leve lo cual no generó ningún indicio de ninguna enfermedad, para ellos se analizaron las químicas sanguíneas sospechando de una pancreatitis, daño hepático o renal y como lo muestra la Tabla 6, no se evidenció ninguna alteración en ellas.

Se decidió realizar una ecografía abdominal para valorar los órganos internos y así descartar afecciones patológicas, en la Tabla 7 se muestra el resultado de la ecografía abdominal donde se encontró que el órgano con mayores cambios patológicos era el páncreas y presentaba cambios

en su ecogenicidad, aparte de ello se visualizaron masas nodulares en el órgano. En conclusión, la realización de la ecografía es el indicio de que el páncreas era el órgano que estaba presentado un problema. El hígado presentaba una estructura nodular hipoecoica aproximadamente de 1 cm.

6.6.2 Química sanguínea.

Tabla 6
Química sanguínea Homero Gutiérrez

Parámetro	Resultado	Valor de referencia
ALT	48 U/L	15 - 60
Creatinina	1.29 mg/dl	0.5 - 1.5
Albumina	2.87 g/dl	2.5 - 4.0
Lipasa pancreática	En rango	0-200

Fuente: Departamento de laboratorio clínico Clínica Veterinaria el Poblado

6.6.3 Ecografía abdominal.

Se realizó una ecografía abdominal el 16 de febrero del 2019, para evaluar los órganos internos en el abdomen.

Tabla 7
Ecografía abdominal Homero Gutiérrez

Órgano Examinado	Hallazgo encontrado
Hígado	Parénquima con tamaño y ecogenicidad conservada, con discreta dilatación de la vasculatura portal y hepática, bordes agudos y regulares, se encuentra estructura nodular hipoecoica al parénquima de aproximadamente 1 cm de diámetro asociada al borde lateral del lóbulo lateral izquierdo.

Vesícula biliar	Paredes delgadas y regulares, contenido anecoico sin destellos ecogénicos en suspensión. conducto de cístico sin dilataciones evidentes.
Riñones	Ecogenicidad cortical conservada y tamaño conservado, unión cortico- medular, diferenciación y relación cortico medular conservada.
Glándulas Adrenales	Ecogenicidad y tamaño conservado, sin evidencia de nódulos asociados.
Bazo	Parénquima con ligero aumento tamaño y ecogenicidad conservado, bordes regulares sin alteración en la entrada de la vasculatura esplénica
Estomago	Paredes con grosor, diferenciación entre capas y estructura mural conservada, sin dilataciones marcadas. Moderada cantidad de contenido mucoso
Páncreas	Parénquima con ecogenicidad heterogénea con presencia de múltiples estructuras nodulares hipoecoicas asociadas al parénquima y ligero aumento de tamaño, sin dilataciones de conductos pancreáticos
Vejiga	Paredes delgadas y regulares sin vegetaciones, contenido anecoico sin destellos ecogénicos en suspensión.

Intestino Delgado	Paredes con grosor, estructura mural y diferenciación entre capas conservada. Patrón de contenido mucosos granular, normomotil durante el examen.
Colon	Paredes con grosor y estructura mural conservada, patrón de contenido mixto solidogaseoso, normomotil durante el examen
Linfonodos	Parénquima conservado en ecogenicidad y tamaño.

Fuente: Departamento de imagenología Clínica Veterinaria el Poblado

Hallazgos ultrasonográficos sugerentes de:

- Neoplasia pancreática
- Hiperplasia nodular pancreática
- Pancreatitis crónica
- Signos secuelares de pancreatitis.
- Hiperplasia nodular hepática
- Neoplasia hepática.
- Hepatopatía congestiva.

Como se muestra en la Figura 25 y 26 se encontraron múltiples estructuras hipoecoicas asociadas al parénquima y la rama izquierda del páncreas, creando un diagnóstico diferencial como pancreatitis o insulinomas, además de ello en la Figura 27, se evidencia una estructura hipoecoica de aproximadamente 1cm de diámetro sugerente de una posible metástasis del páncreas.

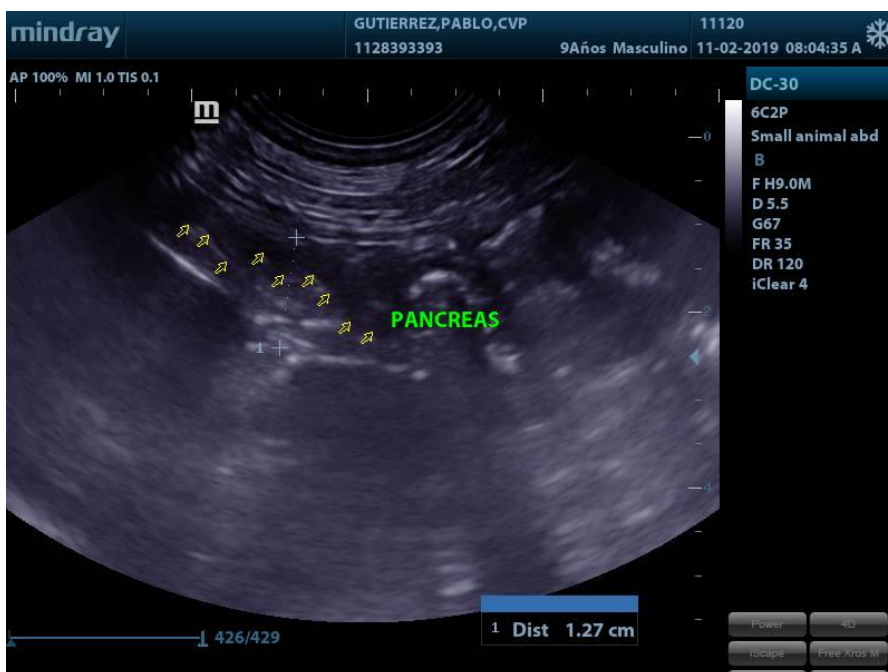


Figura 25. Ecografía abdominal del páncreas donde se evidencia múltiples estructuras hipoeicoicas asociadas al parénquima

Fuente: Departamento de imagenología Clínica Veterinaria el Poblado

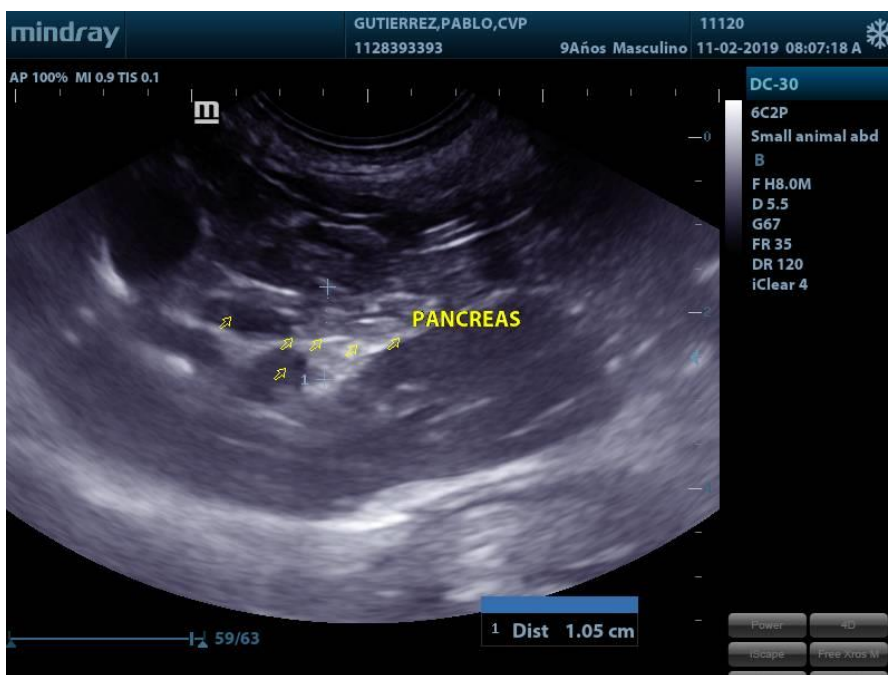


Figura 26. Ecografía abdominal del páncreas donde se evidencia múltiples estructuras hipoeicoicas asociadas a la rama izquierda del páncreas

Fuente: Departamento de imagenología Clínica Veterinaria el Poblado

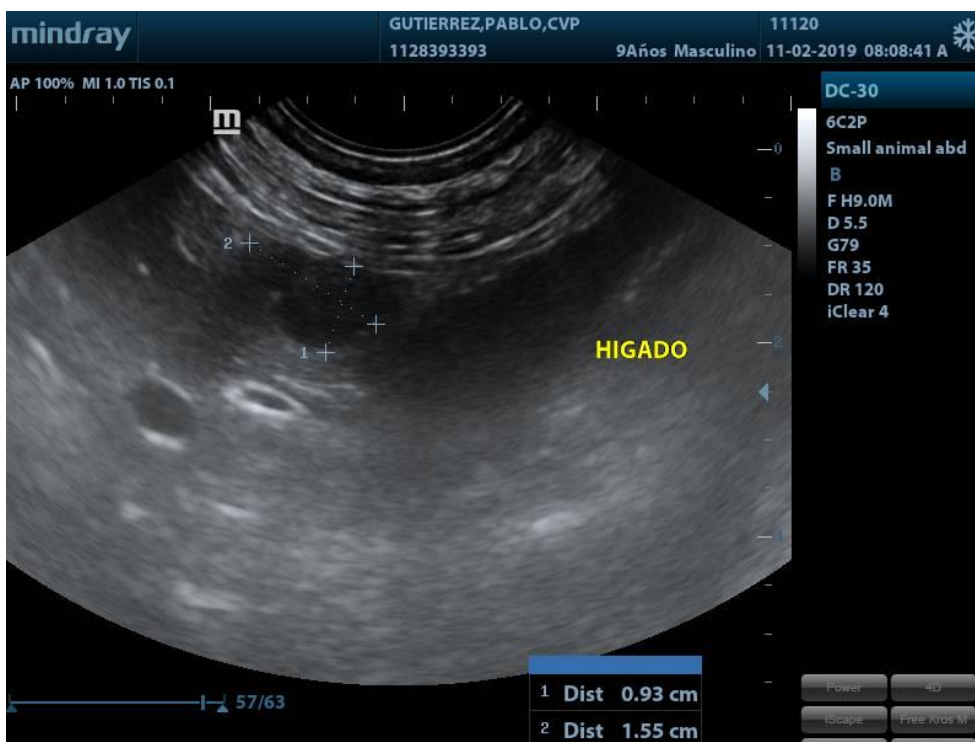


Figura 27. Ecografía abdominal hígado donde se evidencia una estructura nodular hipoeicoica de aproximadamente 1cm de diámetro.

Fuente: Departamento de imagenología Clínica Veterinaria el Poblado

Otra ayuda diagnóstica utilizada e importante en este paciente fue la medición de insulina en sangre, para ellos se decidió realizar un ionograma Tabla 8 y una toma de insulina sanguínea Tabla 9, para descartar la hipoglicemia dependiente de la producción de insulina, ya que se relacionaba con sus episodios prolongados de hipoglicemia.

6.6.4 Ionograma.

Tabla 8

Ionograma realizado Homero Gutiérrez

Ionograma -	Resultados	Valores de referencia
Electrolitos: Na/ Cl / K/		
Ca²⁺/ pH		
Sodio sérico	149 mEq/L	143-151 mEq/L

Potasio sérico - Ion Selectivo	5.0 mEq/L	3.9 - 5.1 mEq/L
Cloro sérico	121 mEq/L	105-120 mEq/L
Calcio Ionizado Ca ²⁺	1.26 mEq/L	0.9 - 1.48 mEq/L
pH.	7.74 mEq/L	7,31-7,42 mEq/L

Método(s): Ion Selectivo/Fluorescencia óptica de sensores discretos por electrodos ópticos (optodes)/ Optomedical OPTI CCA-TS/V-2415

Fuente: Laboratorio clínico veterinario Testlab

6.6.5 Prueba de insulina.

Tabla 9
Prueba de insulina por Quimioluminiscencia

Parámetro	Resultados	Valores de referencia
Insulina	40.1 uUI/ml	5,0-20 uUI/ml

Interpretación: Disminuida: diabetes primaria// Aumentada: compatible con insulinoma (Inconstantemente). Se recomienda realizar perfil diagnóstico insulinoma

Fuente: Laboratorio clínico veterinario Testlab

Se sugirió a la propietaria llevar al paciente a una laparotomía exploratoria para determinar exactamente el diagnóstico definitivo, ella decidió llevarse al paciente a la casa y esperar unos días para traerlo a cirugía.

El sábado 16 de febrero del 2019 el paciente entra para laparotomía exploratoria, debió a su estado de hipoglicemia constante el anesestesiólogo determina realizar su hidratación con dextrosa al 5 % (50ml) junto ringer lactato (500ml) a una tasa de 20ml/kg/hora, en la premedicación se utilizó fentanilo 3mcg/kg, midazolam 25mcg/kg, ketamina 0.5mg/kg, la inducción con Propofol 5mg/kg y finalmente mantenimiento con isoflurano al 2,5%.

6.6.6 Procedimiento quirúrgico

Durante el procedimiento quirúrgico se efectuó la medición de la glicemia cada 15 minutos.

La técnica quirúrgica utilizada consistió en colocar al paciente en decúbito dorsal, incidir la piel con electrobisturí craneal al ombligo, se disecciona el tejido subcutáneo y se ingresó a la cavidad abdominal a través de la línea alba; se localizó el páncreas y se expone de tal manera que se observó un tejido neoplásico en la rama derecha, en la región caudal de aproximante 1,5 cm de diámetro. Para retirar la masa se decide realizar pancreatectomía parcial mediante ligadura con vycril (4-0) del parénquima pancreático y ligadura de vasos como arteria pancreaticoduodenal craneal y arteria mesentérica craneal, por último se corta el tejido afectado y se envía para histopatología.

Se continúa con la exploración de la cavidad abdominal donde se halló normalidad con los demás órganos, excepto el hígado en el cual se evidenciaron nódulos redondeando en todos los lóbulos, se decide quitar uno de ellos para enviarlos a histopatología, el procedimiento realizado para el retiro del nódulo consistió en abrir la cápsula del lóbulo lateral derecho, se disecciona y retira el nódulo y se sutura la cápsula con puntos continuos, seguidamente se coloca un epiplón usando el mesenterio para cubrir el área incidida, se cierra la pared abdominal y piel.

6.6.7 Histopatología

Tabla 10

Histopatología de páncreas, hígado y linfonodo

Descripción Microscópica

Páncreas: Se observa una neoplasia multilobulada e infiltrante, que invade en múltiples focos el parénquima pancreático adyacente. Las células neoplásicas se disponen en acinos y rosetas densas, separadas por finos septos de tejido conectivo fibrovascular; presentan núcleos poligonales, con moderada anisocariosis, nucléolos notorios y múltiples, los citoplasmas son eosinófilos, granulares y ocasionalmente vacuolados, mal delimitados. Las mitosis son escasas (1 en 10 campos de alto poder – 400x).

Hígado: Se observa una neoplasia con características histopatológicas similares a las descritas para el fragmento anterior. Adicionalmente los hepatocitos circundantes se observan turgentes, con un citoplasma de aspecto reticular

Linfonodo: Se observa una neoplasia infiltrante, con características histopatológicas similares a las antes descritas.

Diagnóstico

Páncreas: Insulinoma

Hígado: Metástasis de insulinoma

Linfonodo: Metástasis de insulinoma

Fuente: Laboratorio de patología animal- Universidad de Antioquia

De acuerdo con la Tabla 10, se confirmó el diagnóstico por histopatología de insulinoma con metástasis de hígado y linfonodo, para ello se remite al paciente a consulta oncológica. La citología ha sido sugerida como un medio útil para diferenciar las lesiones inflamatorias y neoplásicas del páncreas (Bjorneby & Kari, 2002).

6.7 Diagnóstico presuntivo

El diagnóstico presuntivo se dio con base en las ayudas diagnósticas como la prueba de insulina y la ecografía abdominal, los cuales son sugerentes de insulinoma.

6.8 Diagnósticos diferenciales

6.8.1 Hipoadrenocorticismo.

El hipoadrenocorticismo se define como la producción deficiente de glucocorticoides y/o mineralocorticoides por las glándulas adrenales. Es una condición poco común en perros y aún menos frecuente en gatos (Diaz,2017). Según Spence, Gunn & Ramnsey (2019), los signos clínicos de esta enfermedad son extremadamente vagos e inespecíficos por lo que puede parecerse a muchas otras patologías que pueden atribuirse a múltiples patologías incluyendo enfermedades gastrointestinales, neurológicas o renales (Lathan & Tyler, 2005; Klein & Peterson, 2010; Koenig, 2013: citado Diaz,2017). lo que le ha ganado el nombre de “el gran imitador”. Pueden comenzar tanto de forma aguda como gradual, su intensidad puede ir en

aumento o disminuir, e incluso ser desencadenados por una situación de estrés; letargia, hiporexia/anorexia, vómitos, pérdida de peso son los signos clínicos más comunes (Klein & Peterson, 2010).

Estos signos a menudo responden al tratamiento sintomático, pero luego se repetirán, aunque esto puede tomar algunas semanas. Los pacientes pueden presentarse después de un colapso agudo sin signos clínicos observados previamente (Spence et al, 2019).

Los perros con hipoadrenocorticismo primario (incluido el atípico) e hipoadrenocorticismo secundario son deficientes en cortisol, lo que disminuye la gluconeogénesis hepática y aumenta la sensibilidad a la insulina periférica (Klein & Peterson, 2010). Se estima que hasta el 22% de los perros con hipoadrenocorticismo primario y hasta el 43% de los perros con hipoadrenocorticismo secundario tendrán hipoglucemia.

Una de las sospechas tenidas en el caso de Homero fue el hipoadrenocorticismo ya que cuenta con un número grande de signos inespecíficos entre ellos los neurológicos que era el motivo de consulta del paciente por ello sospechó de dicha patología, pero al realizar la ecografía no se encontraron cambios anatómicos relacionados a las glándulas adrenales por esto mismo se descartó.

El hipoadrenocorticismo, específicamente el hipocortisolismo, puede llevar a hipoglucemia por pérdida de mecanismos regulatorios inducidos por cortisol (Koenig, 2009)

6.8.2 Intoxicación por xilitol.

El xilitol es una sustancia natural que se usa ampliamente como un sustituto del azúcar. Químicamente, es un alcohol de azúcar, y se encuentra naturalmente en bayas, ciruelas, maíz, avena, champiñones, lechuga, árboles y algunas otras frutas (Brutlag, S.f). El consumo de xilitol se considera inofensivo para las personas, pero se conoce que causa toxicosis potencialmente

mortales en los perros. Los perros que ingieren dosis de > 0.1 g / kg de xilitol tienen riesgo de desarrollar hipoglucemia, mientras que los perros que ingieren > 0.5 g / kg pueden desarrollar insuficiencia hepática aguda (Murphy & Coleman, 2012).

Como lo infiere (Gwaltney & Sharon, S.f) en la mayoría de los mamíferos, el xilitol no tiene un efecto significativo en los niveles de insulina, pero en los perros, el xilitol estimula una liberación de insulina rápida y dependiente de la dosis que puede provocar una hipoglucemia profunda. Las dosis de xilitol sobre ~ 75 – 100 mg / kg (34 – 45 mg / lb) se han asociado con hipoglucemia en perros. Algunos perros que ingieren xilitol en dosis > 500 mg / kg (227 mg / lb) pueden desarrollar insuficiencia hepática grave o insuficiencia, cuyo mecanismo se desconoce.

Los signos clínicos encontrados al examen clínicos pueden ser vómitos, letargia, ataxia, depresión, hipopotasemia, convulsiones y hasta coma, la hipoglicemia puede aparecer a los 30 minutos de la ingestión hasta 18 horas después cuando el xilitol se encuentra en un sustrato que retrasó su absorción. El tratamiento depende de la rapidez con que se administre. En los casos en que el xilitol acaba de consumirse debe inducirse el vómito. Una vez que un perro desarrolla hipoglucemia, debe administrarse dextrosa por vía intravenosa (IV) hasta que el animal pueda autorregular sus concentraciones de glucosa en la sangre, lo que usualmente toma entre 12 y 48 horas (Gwaltney & Sharon, S.f).

6.8.3 Enfermedad hepática.

Debido a que la homeostasis de la glucosa depende en gran medida del almacenamiento de glucógeno hepático, la gluconeogénesis hepática y la glucogenólisis, la perturbación severa de la función hepática puede predecir una hipoglucemia. La hipoglucemia suele ser relativamente leve y un hallazgo incidental (koenig,2009). Frizzell, Hendrick & Biggers (1988) infiere que el setenta por ciento de la masa hepática debe perderse antes de que se produzca la hipoglucemia y

la mayoría de los perros presentarán anomalías en otros índices hepáticos funcionales, como el tiempo de protrombina (TP) prolongado y el tiempo de tromboplastina parcial activada (APT). Las causas de la disfunción hepática incluyen anomalías vasculares, como una derivación portosistémica, hepatitis crónica, neoplasia hepática primaria o metastásica, lipidosis hepática y fibrosis / cirrosis hepática. El diagnóstico se basa en datos clínico-patológicos, pruebas funcionales dinámicas del hígado, estudios de imagen y biopsias hepáticas.

6.8.4 Neoplasia extra pancreática.

Prácticamente cualquier neoplasia no pancreática tiene el potencial de causar hipoglucemia (Nelson, 2015). El mecanismo a menudo es multifactorial e incluye: un efecto paraneoplásico a través de la liberación de insulina o análogos de insulina, y efectos tumorales directos como la excesiva utilización de glucosa por parte del tumor y la homeostasis hepática de la glucosa alterada debido a un tumor hepático primario o metástasis hepática (Moncrieff, 2011).

Los tumores más comunes asociados con la hipoglucemia son el carcinoma hepatocelular, el hepatoma, el leiomioma y el leiomiosarcoma (Koenig, 2009). En 1 estudio de leiomiosarcomas caninos, 6/11 perros presentaron hipoglucemia documentada; sin embargo, se sospecha que la sepsis por peritonitis es responsable de la hipoglucemia en 4/6 perros (Cohen, Post, Wright, 2003). Por lo general, el diagnóstico de neoplasias extra-pancreáticas se puede realizar basándose en los hallazgos del examen físico, los datos clínico-patológicos y las pruebas de imagen, pero algunos tumores pueden ser ocultos y, por lo tanto, difíciles de identificar antes de la cirugía.

6.9. Tratamiento

6.9.1 Tratamiento posquirúrgico.

El tratamiento instaurado después de la realización del procedimiento quirúrgico, el paciente sale con infusión de lidocaína a 20mcg/kg y ketamina a 3mcg/kg por 7 horas, seguido de esto se instauro el tratamiento intrahospitalario a seguir en la recuperación del posquirúrgico.

Se instauro ceftriaxona 30 mg/kg BID por 12 días, que al ser un antimicrobiano de amplio espectro evita infecciones secundarias, además se utiliza en lesiones de piel. En estados intrahospitalarios el cuidado de la mucosa gástrica se realizó con Omeprazol 0,7mg/kg BID. También se instauro suero vitaminado 1ml/kg BID por 8 días, que funciona como una terapia antiestrés con pacientes con bajos niveles de energía. Se inicia analgesia bimodal con tramadol 3mg/kg TID y dipirona 28mg/kg TID hasta evaluar dolor con la escala de Melbourne y suspender en dado caso que no refiera dolor. Continua con la solución de dextrosa al 5% (50ml) diluidos en una bolsa de lactato de ringer.

Se programaron mediciones de glicemias cada 8 horas arrojando como resultados 8:30p m; 98mg/dl, 1:30 am: 59mg/dl y 3am: 102mg/dl

Se instauro alimentación en pocas cantidades con hill's I/D digestive care cada 6 horas 50 gramos de comida.

El día 19 de febrero se da de alta al paciente y continua con la medicación de forma oral.

6.9.2 Tratamiento oncológico.

- Interferon Gamma 1ml cada 5 días por 10 semanas
- Ocoxin® 5ml BID por 30 días
- Prednisolona 0.5 mg/kg po BID por 5 días, luego 0.25mg/kg po BID por 10 días, luego 0.12 mg/kg BID po hasta nueva indicación.

- Inmunoral suspensión 1ml cada 24 horas por 60 días

El interferón gamma actúa como mediador celular, el cual es capaz de inducir un estado de resistencia viral en la célula, además tiene efectos inmunomoduladores y anti proliferativas creando un efecto inhibitor de multiplicación celular.

El Ocoxin ® funciona como un soporte nutricional en carencias de los pacientes oncológicos, al igual minimiza los efectos colaterales tras cirugías oncológicas.

La prednisolona es un fármaco antiinflamatorio que tiene efectos hiperglucemiantes e inmunosupresores, en este caso se decidió utilizar por la estimulación en la producción de cortisol y así aumentar la glucosa en sangre. Para evitar los efectos inmunosupresores se decide manejar a bajas dosis. Los efectos colaterales que puede traer este tipo de fármacos es un hiperadenocorticismos de tipo secundario para ello se maneja una dosis inicial y seguido se irá disminuyendo paulatinamente.

El inmunoral ® es un suplemento alimenticio a base de propolis 100%, el cual ayuda al buen funcionamiento del sistema inmunológico.

El oncólogo les informa a los propietarios que el tratamiento de primera línea recomendado por el sería Estreptozocina y Diazóxido pero no se encuentran disponibles en el país y la consecuencia que traerá en una diabetes insulino dependiente.

6.10 Pronóstico

El pronóstico de Homero Gutiérrez es de reservado a malo ya que presenta una masa tumoral considerada maligna con metástasis en hígado y linfonodo.

6.11 Discusión

Los insulinomas son tumores malignos de las células β del páncreas, caracterizados por producir un exceso de insulina y ocasionar estados de hipoglucemias permanentes, según Couto

& Richar (2014) los tumores pancreáticos no están asociados con ninguna enfermedad específica. Cambios clínico-patológicos que no ocasionan cambios en los niveles de la lipasa pancreática en absoluto, en el presente caso clínico el examen realizado de lipasa pancreática específica canina los resultados se encontraron normales debido a que los insulinomas se ubican en la zona endocrina del páncreas y la lipasa pancreática pertenece a la funcionalidad exocrina del páncreas. Las ayudas diagnósticas como hemograma, creatinina, ionograma y ALT no presentaban alteraciones mayores por lo cual no es indicativos para este tipo de enfermedad.

El insulinoma es un tumor del páncreas secretor de insulina, generalmente se describen más comúnmente en perros de mediana edad o adultos Silverstein & Hopper (2015). Pues Homero es un bulldog francés inglés de 8 años donde es considerado como adulto.

En los casos de insulinomas la mayoría de los signos clínicos incluyen debilidad, colapso, ataxia e hipoglicemias (López & Ramos, 2015), el principal problema del paciente del caso clínico fueron sus episodios de hipoglicemias constantes, sumado a ello el primer día de consulta llegó por debilidad y dificultad para incorporarse. Esto se ocasiona debido a los estados de hipoglicemia prolongados lo que ocasiona mala asimilación de glucosa en el cerebro y presentación de sintomatología neurológica.

La curva de glicemia reportada en el periodo de hospitalización no supero los 40mg/ dl a pesar de que en cada episodio de hipoglicemia se administraban dosis de glucosa al 5%. Según Meuten, (2002) “la curva resultante en perros con hiperinsulinismo suele ser baja y relativamente plana en comparación con la de los perros normales, lo que indica una mayor tolerancia a la glucosa exógena” Pag 685.

En el caso clínico mencionado al tercer día de hospitalización se le realizó a Homero la toma de muestra para medir la concentración de insulina en sangre dando como resultado 40.1 uUI/ml

donde supera dos veces el valor normal, lo cual es sugerente de insulinoma. Según Silverstein & Hopper (2015) una ayuda diagnóstica para insulinoma se realiza mediante la evaluación de la concentración de insulina en sangre en una muestra tomada durante un episodio de hipoglucemia. Los niveles de insulina frente a la hipoglucemia son indicativos de insulinoma.

La ayuda diagnóstica determinate en este estudio fue la ecografía abdominal, la cual reveló una masa a nivel del páncreas y a nivel de hígado nodulaciones inespecíficas, con este resultado se tomó la decisión de ingresar al paciente a cirugía mediante el procedimiento de laparotomía exploratoria donde la única inconsistencia era que la ecografía reveló estructuras nodulares hipocogénicas nivel de la rama izquierda del páncreas y durante el procedimiento quirúrgico se evidenciaron en la rama derecha. Seguido de esto se realizaron las tomas de biopsias pertinentes para el diagnóstico. Cote (2015) infiere que, la ecografía abdominal en pacientes con insulinoma puede o no revelar una masa o nódulo en el páncreas, pero la tomografía computarizada (TC), resonancia magnética (RM) y la exploración quirúrgica son otras opciones diagnósticas para identificar el insulinoma.

El manejo inicial del paciente tratado en el caso clínico fue prednisolona a 0.5mg/kg durante 5 días y luego se fue reduciendo la dosis paulatinamente, los glucocorticoides harán que se produzca el cortisol favoreciendo los procesos de gluconeogénesis y glucogenólisis, también se le instauró jaleas endulzantes como Nutri star® en caso de notar episodios de debilidad. Según, Herrtage (2009) la hipoglucemia incluye un manejo dietético (pequeño, frecuente alimentación de un alimento bajo en azúcares simples) y glucocorticoides (prednisolona 0.5 a 1 mg / kg en dosis divididas PO q12h30).

Couto & Richar (2014) infiere que el tratamiento a instaurar en un insulinoma es:

“Diazóxido (10mg/kg inicialmente, hasta 60mg/kg dividido q12h por 30 días), este medicamento inhibe directamente la secreción de insulina pancreática y pueden ser utilizados en pacientes con enfermedad refractaria. Otras terapias incluyen estreptozocina (que destruye selectivamente las células β del páncreas) o análogos de la somatostatina como octreotide (que suprime síntesis y secreción de insulina)”

El paciente del caso clínico no recibió esta terapia ya que al destruir las células β del páncreas se convertiría en un diabético insulino dependiente, por lo cual se decide manejar solo sintomatología.

Según un estudio de Silverstein & Hopper (2015) el tiempo medio de supervivencia fue de 196 días para los perros sometidos sólo a manejo médico, 785 días para aquellos sometidos a sólo cirugía, y 1316 días para perros sometidos a cirugía y tratados con prednisolona tras la recaída de los signos clínicos. Homero Gutiérrez cumplió 124 días después de realizada la cirugía y continua con el tratamiento de la prednisolona.

Los insulinomas son conocidos por enmascarar sus tendencias malignas en el perro, generalmente todos los tumores de células beta en perros son malignos (95%), y hasta el 64% tiene lesiones metastásicas en el momento de la cirugía; metástasis al hígado, linfonodo regional y omento (Cote, 2015). Al momento de ingresar a Homero a la laparotomía explotaría y visualizar los órganos de la cavidad abdominal se evidenció el linfonodo aumentado de tamaño y con una masa de la misma conformidad que la del páncreas, igualmente el hígado se encontró con varios focos de masas de las cuales se decidió tomar histopatología de ellas; dando como resultado insulinomas con metástasis en hígado y linfonodo.

En el caso clínico no se reportaron radiografías de tórax por lo cual no se tuvo en cuenta de una posible metástasis en el pulmón. García & Andaluz (2015) infiere que en los casos de

insulinoma las metástasis pulmonares no son frecuentes, por lo tanto, las radiografías de tórax no son sensibles para el diagnóstico ni para poder establecer un pronóstico fiable

Homero Gutiérrez es un paciente con estadio clínico III ya que su tumor hizo metástasis a distancia incluyendo el hígado. Según López & Ramos, (2011), el insulinoma es un adenocarcinoma endocrino poco frecuente, con pronóstico de reservado a grave, según el grado de malignidad histológica del tumor y el estadio clínico. En el perro, se consideran 3 estadios clínicos (EC): EC I (enfermedad local, sin metástasis ganglionar ni a distancia); EC II (regional, con metástasis ganglionar regional); EC III (metástasis a distancia, incluyendo metástasis hepática).

6.12 Conclusiones del caso

Las enfermedades articulares descritas en la anamnesis no tienen ninguna correlación con el insulinoma.

Homero Gutiérrez no presentó sintomatología neológica durante el periodo intrahospitalario. El tratamiento paliativo con glucosa al 5% no era eficaz ante su estado de hipoglicemia. Las causas de hipoglicemia en la práctica veterinaria tienen un gran número de etiologías, por ello está en la experiencia del médico veterinario encontrar la causa principal. Las hipoglicemias si no son tratadas a tiempo pueden generar da daños neurológicos irreversibles o hasta la muerte. Los insulinomas tienen una expectativa promedio de vida de 18 meses si son retirados quirúrgicamente.

El tratamiento indicado para insulinoma es el uso de estreptozotocina y el diazóxido, los cuales irán destruyendo las células β del páncreas y se dejará de producir insulina, lo que traerá como consecuencia una diabetes insulino dependiente al paciente, por lo cual muchos propietarios no aceptan este tipo de tratamientos.

El método diagnóstico determinante en este estudio fue la ultrasonografía abdominal la cual evidenció una masa hipoecogénica en páncreas e hígado

6.13 Recomendaciones del caso

Realizar mediciones de glicemias en sangres más seguida para estar seguros del diagnóstico de insulinooma

Para el diagnóstico de insulinooma se debe tomar la muestra con 24 horas de ayuno y en estado de hipoglicemia, seguido de esto realizar un seriado de tomas de glicemias sanguíneas

Aunque el insulinooma es de baja casuística en la medicina veterinaria al tener un paciente con signología neurológica sospechar de estados de hipoglicemia.

7. Referencias

7.1 Referencias bibliográficas

- Cohen M; Post G.S & Wright J.C (2003) Gastrointestinal leiomyosarcoma in 14 dogs. *J Vet Intern Med.*;17: pag107–110.
- Cote. E (2015) *Clinical Veterinary Advisor Dogs and Cats*. Third edition. Elsevier. Capítulo 34 Respiratory diseases pag 213-215.
- Couto. G & Richar. N (2014) *Small Animal Internal Medicina*. El servier. Capítulo 52. Disorders of the endocrine pancreas pag 777- 778.
- Dessal, F. (2014). Cistitis idiopática felina: ¿Sabemos a qué nos enfrentamos? Argos, 12.
- Frizzell R.T; Hendrick G.K & Biggers D.W (1988) Role of gluconeogenesis in sustaining glucose production during hypoglycemia caused by continuous insulin infusion in conscious dogs. *Diabetes*. 37: pag 749–756.
- Iseri T; Yamada. K & Chijiwa. K (2007) Dynamic computed tomography of the pancreas in normal dogs and in a dog with pancreatic insulinoma. *Vet Radiol Ultrasound* 48(4):328–331.
- Klein S.C & Peterson ME. (2010) Canine hypoadrenocorticism: Part 1. *Can Vet J*. 51:63–69
- Koenig A (2009) Hypoglycemia. In: Hopper KH, Silverstein DC, editors. *Small Animal Critical Care Medicine*. 1st ed. St Louis, Missouri: Saunders Elsevier. pp. 295–298.
- Lathan, P.& Tyler, J. (2005). Canine hypoadrenocorticism: Pathogenesis and clinical features. *Comp Cont Educ Pract*. 27(2): 110-120
- Mai. W & Caceres. A.V (2008). Dual-phase computed tomographic angiography in three dogs with pancreatic insulinoma. *Vet Radiol Ultrasound* 49(2):141–148.

- Meuten. D.J (2002). Tumors in Domestic Animals. Tumors of the Adrenal Medulla: Pheochromocytoma, Neuroblastoma, Ganglioneuroma. Pag 685.
- Moncrieff S. J.C (2011) Logical approach to diagnosis and management of hypoglycemia. Proc CVC; Kansas City, Missouri. pp. 1–4.
- Silverstein.C.D & Hopper. K (2015) Small Animal Critical Care Medicina Second edition. EL SEVIER. Chaper 66 Hypoglycemia. Pág. 352.355

7.2 Referencias cibergráficas

- Aguilar. A; Segura.C & Bosca. A. (s.f) Gastroenteritis agudas. Recuperado de <http://www.medynet.com/usuarios/jraguilar/Manual%20de%20urgencias%20y%20Emergencias/gea.pdf> Consultado el, 3 de mayo del 2019.
- Andaluz, A; Gopegui. R.R & Espada. G.F (2000). Insulinoma en una hembra adulta de pastor alemán. Recuperado de <https://ddd.uab.cat/pub/clivetpeqani/11307064v20n1/11307064v20n1p5.pdf>
- Aybar. V & Vega (2011) Protocolo diagnóstico y terapéutico de gingivoestomatitis crónica felina.Genfe boletín digital. Pag 4-7.
- Barón. A; Mouly.J & Cagnoli.C (2017) Tratamiento integral de gastroenteritis hemorrágicas en pacientes críticos pediátricos. Recuperado de <http://www.ridaa.unicen.edu.ar/xmlui/bitstream/handle/123456789/1576/Bar%C3%B3n%20Antonella.PDF?sequence=1&isAllowed=y>
- Besteiros. M (2019) Traqueítis en perros - Síntomas, causas y tratamiento. Recuperado de <https://www.expertoanimal.com/traqueitis-en-perros-sintomas-causas-y-tratamiento-24016.html>

- Bjorneby . A & Kari. M (2002). Tumores pancreáticos secretores de insulina. Recuperado de <https://ddd.uab.cat/pub/clivetpeqani/11307064v8n3/11307064v8n3p127.pdf>
- Brutlag. A (S.f) Xylitol Toxicity in Dogs. VCA. Recuperado de <https://vcahospitals.com/know-your-pet/xylitol-toxicity-in-dogs>
- Calle. J (2007) Manejo comportamental de un felino con eliminación inadecuada. Recuperado de <http://www.redalyc.org/pdf/3214/321428097004.pdf>
- Diaz. D. C (2017) Descripción de hipoadrenocorticismo en perros y su relación con sexo, edad y raza en los hospitales Clínicos Veterinarios de la Universidad de Chile (sedes bilbao y facultad), entre los años 2004 y 2015. Recuperado <http://repositorio.uchile.cl/bitstream/handle/2250/145017/Descripcion-de-hipoadrenocorticismo-en-perros-y-su-relacion-con-sexo-edad-y-raza-en-los-hospitales-clinicos-veterinarios-de-la-Universidad-de-Chile-%28sedeS-Bilbao-y-Facultad%29-entre-los-anos-2004-y-2015.pdf?sequence=1&isAllowed=y>
- Gascón. M; Marca M.C; Loste. A & Palacio. J (1997) insulinoma: a propósito de un caso clínico. Recuperado de <https://ddd.uab.cat/pub/clivetpeqani/11307064v17n4/11307064v17n4p201.pdf>
- García. F & Andaluz. A (2015) Cirugía del páncreas y glándulas adrenales. Recuperado de file:///C:/Users/Lina/Downloads/MVET0323CI_Ficha_8_Pancreas__Adrenales.pdf
- Gaviria. A & Cruz J.M (2017) Otitis media en el perro: diagnóstico, tratamiento quirúrgico y posibles complicaciones. Recuperado de <http://www.scielo.org.co/pdf/rfmvz/v65n2/0120-2952-rfmvz-65-02-179.pdf>

- German. A & Zentek J. (S.f) Enfermedades digestivas: el papel de la nutrición. Recuperado de http://www.ivis.org/advances/rc_es/A4303.0108.ES.pdf?LA=2
- Ginel P.J; Lucena.P.L & Gutierrez. L (S.f) Tratamiento de la demodicosis canina generalizada con dosis reducidas de ivermectina oral. Recuperado de <https://ddd.uab.cat/pub/clivetpeqani/11307064v18n1/11307064v18n1p26.pdf>
- Gonzalez. L; Rodríguez. B & Rollan. E (2001) Dermatitis alérgica por contacto al barniz del parquet. Recuperado de <https://ddd.uab.cat/pub/clivetpeqani/11307064v21n3/11307064v21n3p261.pdf>
- Gutiérrez. A (S.f) El expediente clínico orientado a problemas. Recuperado de <https://sites.google.com/site/medicinainternajwgrojas/home/sistema-u>
- Gwaltney-Brant & Sharon M (S.f) Xylitol. Veterinary Manual. Recuperado de <https://www.msdsmanual.com/toxicology/food-hazards/xylitol>
- Herrtage E. M (2009). How I Treat Canine Insulinoma. Recuperado de <https://www.vin.com/apputil/content/defaultadv1.aspx?id=4252687&pid=11290>
- López. M & Ramos. M (2011) Estudio retrospectivo de insulinomas en el perro durante 2011. Recuperado de file:///C:/Users/Lina/Downloads/1625-1910-1-PB.pdf
- Machado C. A (2011) enfermedades parasitarias. Recuperado de <http://www.veterinariamachado.com/wp-content/uploads/2011/11/giardia.pdf>
- Murphy. A.E & Coleman A. E (2012). Xylitol toxicosis in dogs. Recuperado de <https://www.ncbi.nlm.nih.gov/pubmed/22381181>
- Nelson R.W (2002) The liver, the pancreas and hypoglycemia. Proc ECVIM-CA/ESVIM Congress; Munich, Germany. September 19–2, pp. 1–2.

Olutunbi Idowu & Kathryn Heading (2018) Hypoglycemia in dogs: Causes, management, and diagnosis. Recuperado de <https://www.ncbi.nlm.nih.gov/pmc/articles/PMC5949948/>

Perez. A (2011) Ehrlichiosis canina. Recuperado de http://axonveterinaria.net/web_axoncomunicacion/auxiliarveterinario/25/AV_25_Ehrlichiosis_canina.pdf

Servet. M (2001) Pancreatitis canina. Recuperado de <https://ddd.uab.cat/pub/clivetpeqani/11307064v21n4/11307064v21n4p293.pdf>

Spence. S; Gunn. E & Ramnsey. E (2019) Diagnosis and treatment of canine hypoadrenocorticism. Recuperado de: <https://www.ncbi.nlm.nih.gov/pmc/articles/PMC2797351/>

Vargas. A (2010) Virus del moquillo canino. Recuperado de <https://www.monografias.com/trabajos96/virus-moquillo-canino/virus-moquillo-canino.shtml#diagnostia>

Viniegra. E (S.f) Epilepsia idiopática canina. Aprenda más sobre esta enfermedad y qué esperar durante su manejo. Recuperado de <https://www.elmundodelperro.net/noticia/2985/veterinaria/epilepsia-idiopatica-canina.-aprenda-mas-sobre-esta-enfermedad-y-que-esperar-durante-su-manejo.html>

Wag, (S.f.) Insulinoma in Dogs, recuperado de <https://wagwalking.com/condition/insulinoma>

Zohmann, (S.f) Fisioterapia para perros. Recuperado de <https://www.losandes.com.ar/article/fisioterapia-para-perros>