

Informe pasantía Clínica Veterinaria Equusan

Nelson Hernán Burgos Criollo

Universidad de Pamplona

4/06/2020

Nota de los autores

Docente Carlos Mario Duque, Medicina Veterinaria, Universidad de Pamplona.

La correspondencia relacionada con este documento deberá ser enviada:

Nelsonb96@hotmail.com

Tabla de Contenido

1.	Introducción	8
2.	Objetivos	9
2.1	Objetivo general	9
2.2.	Objetivos específicos.....	9
3.	Descripción del lugar de pasantía.....	10
3.1	Descripción y áreas de la clínica	11
3.1.1	Recepción.	11
3.1.2	Brete.....	11
3.1.3	Derribo.....	12
3.1.4	Quirófano.....	12
3.1.5	Vestier.	13
3.1.6	Hospitalización.....	14
3.1.7	Laboratorio.	14
3.1.8	Farmacia.	15
3.1.9	Oficina.	15
4.	Descripción de las Actividades realizadas y casuística presentada desde el 20 de enero hasta el 4 junio.....	16
4.1	Actividades realizadas.....	16
A.	Diagnósticos reproductivos	17
5.	Conclusiones del sitio de pasantía.....	25
6.	Recomendaciones pasantías.	26
7.	Reporte caso clínico.....	28
7.1	Resumen.....	28
7.2	Abstract.....	28
8.	Introducción	30
9.	Revisión de literatura.....	32
9.1	Factores predisponentes a la anatomía del equino.....	32
9.2	Examen clínico	35
A.	Anamnesis.	35
B.	Observación del paciente.	35
C.	Temperatura rectal.	35

D.	Mucosas.....	35
E.	Tiempo de llenado capilar.	36
F.	Frecuencia Cardíaca.	36
G.	Pulso.....	36
H.	Evaluación del dolor en un equino con síndrome abdominal agudo.....	36
I.	Auscultación.....	37
J.	Sondaje nasogástrico. E.....	37
K.	Abdominocentesis.....	37
L.	Palpación Rectal.....	38
M.	Exámenes de Laboratorio.	38
9.3	Clasificación de las causas de cólico:.....	38
A.	Obstrucción simple.	38
B.	Distensión.	39
C.	Espasmo.....	39
D.	Obstrucción estrangulante.	39
E.	Enteritis y colitis.	39
F.	Infartación no estrangulante.	40
9.4	Tipos de cólico:	40
A.	Cólico verdadero.....	40
B.	Cólicos falsos.....	40
9.5	Tratamiento médico de cólico:	42
A.	Tratamiento analgésico.....	42
	Caminata.	43
B.	Descompresión gástrica.	43
C.	Laxantes:.....	43
D.	Fluidoterapia y apoyo cardiovascular.	44
E.	Tratamiento antiinflamatorio de la endotoxemia.	44
9.6	Celiotomía a través de la línea media ventral (laparotomía).	45
9.7	Celiotomía ventral paramediana (laparotomía).	45
10.	Descripción del caso clínico.....	47
10.2.	Anamnesis e historia clínica.....	47
10.3.	Examen clínico	47
10.4.	Ayudas diagnósticas	48

10.5.	Palpación rectal.....	48
10.6.	Diagnóstico presuntivo.....	49
10.7.	Diagnósticos diferenciales.....	49
10.8.	Tratamiento	49
10.9.	Preparación del paciente.....	49
10.10.	Preparación anestésica.....	50
10.11.	Procedimiento quirúrgico.....	54
10.12.	Tratamiento post quirúrgico.....	56
10.13.	Manejo de la incisión.....	58
10.14.	Manejo alimentación posoperatorio.....	60
10.15.	Pronóstico	60
11.	Discusión	62
12.	Conclusiones.....	67
13.	Recomendaciones caso.....	69
14.	Referencias bibliográficas.....	70

Tabla de figuras.

figura 1. Finca San Antonio.....	10
Figura 2. Brete Clínica Equusan.	11
Figura 3. Derribo clínica Equusan.	12
Figura 4. Quirófano Clínica Equusan.....	13
Figura 5. Vestier Clínica Equusan.	13
Figura 6. Hospitalización Clínica Equusan.	14
Figura 7. Laboratorio Clínica Equusan.	15
Figura 8. Farmacia Clínica Equusan.	15
Figura 9. Oficina Clínica Equusan.	16
figura 10. representación grafica de las patologías presentadas.	19
figura 11. Representación grafica de las patologías atendidas en la clínica Equusan.	24
figura 12 representación esquemática de la ubicación de las incisiones.....	46
figura 13. Preparación de la paciente para cirugía.....	50
figura 14. Paciente en derribo para iniciar anestesia.....	51
Figura 15. Paciente en decúbito lateral.	52
Figura 16. Paciente ubicada en la mesa de cirugía.	53
Figura 17. cinta del colon menor.	55
Figura 18. Ubicacion del fecaloma y lesión de la cinta del colon menor.	55
Figura 19. Enterotomía y extracción del fecaloma.	56
Figura 20. Sutura continua en la lesión de la cinta del colon menor.	56
Figura 21. Sutura de piel continua en el área de la incisión.	59
Figura 22. Área de la incision 4 días de evolución.	59

Figura 23. Día 10 retiro de puntos.60

Figura 24. Paciente el día que se da de alta.61

Lista de tablas.

Tabla 1. Casuística atendida en las salidas de campo	17
Tabla 2. Patologías por sistemas.....	18
Tabla 3. Casos clínicos atendidos en la clínica Equusan	21
Tabla 4. Patologías por sistemas atendidas en la clínica Equusan.....	23
Tabla 5. Tipos de cólicos falsos.....	41
Tabla 6. Constantes fisiológicas de la paciente	47
Tabla 7. Motilidad evaluada en la paciente	48
Tabla 8. Pruebas diagnósticas realizadas a la paciente	48
Tabla 9. Dosificación preanestésica	50
Tabla 10. Constantes fisiológicas tomadas durante la cirugía.....	53
Tabla 11. Tratamiento posoperatorio	57

1. Introducción

La Medicina Veterinaria es la rama de la medicina que se encarga de prevenir, diagnosticar, tratar y curar las enfermedades que aquejan la salud de los animales domésticos como silvestres o de producción; así mismo se hace cargo de la prevención y control sanitario de las enfermedades zoonóticas.

El estudiante de Medicina Veterinaria en su décimo semestre realiza sus prácticas profesionales con el objetivo de fortalecer los conocimientos obtenidos en el transcurso de la carrera y así mismo reforzar la práctica profesional en el ámbito laboral y el manejo de pacientes de acuerdo con su área de elección.

Las pasantías son de importancia para el estudiante con el fin de afianzar los conocimientos teóricos y prácticos para formar un profesional ético, integral, crítico y analítico en el manejo de sus pacientes y sus propietarios.

La clínica veterinaria equina Equusan cuenta con el personal idóneo y capacitado con equipos necesarios para análisis de cada paciente y el aprendizaje de cada estudiante, enfocado principalmente a la clínica equina y cirugía, fortaleciendo y generando habilidades para estas prácticas en su futuro desempeño profesional.

2. Objetivos

2.1 Objetivo general

Desarrollar habilidades y destrezas en el manejo clínico y quirúrgico de los equinos que contribuyan a la formación profesional como médico veterinario a través de las prácticas realizadas en la clínica veterinaria Equusan.

2.2. Objetivos específicos

- Realizar el examen clínico de los equinos que acuden a la clínica con el fin de encontrar las alteraciones que nos permitan establecer un diagnóstico.
- Tomar y procesar muestras de los equinos para emitir un diagnóstico y evaluar el estado fisiológico del paciente.
- Poner en práctica los conocimientos teóricos obtenidos en la formación académica.
- Obtener conocimiento acerca de la toma de decisiones para realizar un manejo médico o quirúrgico de un paciente.
- Asistir en los procedimientos quirúrgicos realizados en la clínica.

3. Descripción del lugar de pasantía

Equusan es una empresa familiar fundada por el Médico Veterinario Zootecnista Santiago Cuartas en compañía del Médico Veterinario Zootecnista especialista en ciencias clínicas veterinarias, magíster en educación universitaria Jorge Alfredo Cuartas y la Médica Veterinaria Zootecnista Pamela Tobón; está ubicada en el municipio de Manizales Caldas, Colombia, km 7 vía Manizales – Neira, en la vereda Alto Bonito, finca San Antonio, especializada en servicios Médicos Veterinarios en equinos orientados a procesos quirúrgicos, hospitalización y manejos reproductivos de los equinos. Esta clínica surge de la necesidad de prestar atención médica a ejemplares de la región que carecen de un lugar donde pueden ser atendidos de manera inmediata sin recurrir a largos recorridos, ya que es la única clínica equina en la región de Caldas y Risaralda.

Equusan ofrece diferentes servicios las 24 horas del día dentro de los cuales el más frecuente es el síndrome abdominal agudo, comúnmente llamado cólico

Área

La finca San Antonio tiene un área de 28.800 m²



figura 1. Finca San Antonio.

Nota. Burgos (2020).

3.1 Descripción y áreas de la clínica

3.1.1 Recepción. Los equinos que llegan a la clínica se reciben en el embarcadero, lugar en el cual son revisados para verificar que no presenten traumas debido al transporte.

3.1.2 Brete. En este lugar se procede a realizar la historia clínica del paciente en donde se registran los datos y la firma de autorización de los procedimientos médicos.

Se procede a realizar el examen clínico del paciente, toma de muestras, palpaciones rectales y/o ecografías para tomar decisiones sobre los tratamientos a realizar.

También se realizan los tratamientos, como la administración de medicamentos intramusculares, intravenosos, fijaciones de catéter; sondajes nasogástricos y administración de líquidos para estabilizar los pacientes prequirúrgicos y postquirúrgicos.



Figura 2. Brete Clínica Equusan.

Nota. Burgos (2020).

3.1.3 Derribo. Aquí llegan los pacientes que son remitidos a cirugía, se realiza la pre-anestesia, derribo y la intubación endotraqueal para el posterior transporte por medio de poleas a la mesa de cirugía.



Figura 3. Derribo clínica Equusan.

Nota. Burgos (2020).

3.1.4 Quirófano. En este lugar se realizan todos los procedimientos quirúrgicos de los pacientes, como cirugías de síndrome abdominal agudo, cesáreas y fracturas.



Figura 4. Quirófano Clínica Equusan.

Nota. Burgos (2020).

3.1.5 Vestier. En este lugar se viste todo el personal de cirugía con trajes de mayo estériles y los trajes de cirugía, con sus respectivos guantes, cofia, tapabocas y polainas, respetando todas las normas de bioseguridad en los procedimientos quirúrgicos.



Figura 5. Vestier Clínica Equusan.

Nota. Burgos (2020).

3.1.6 Hospitalización. En este lugar se encuentran 4 pesebreras en las cuales se ubican los pacientes que salen de cirugía, a los cuales se les presta atención médica las 24 horas, verificando sus constantes fisiológicas cada hora.

También se ubican las yeguas próximas a parir, a las cuales también se les presta atención las 24 horas, y se monitorea el parto y se hace el manejo del neonato.



Figura 6. Hospitalización Clínica Equusan.

Nota. Burgos (2020).

3.1.7 Laboratorio. En esta zona se procesan las muestras de sangre de los pacientes en donde se toma el hematocrito, glicemia y proteínas totales y la autoclave para esterilizar todos los materiales de cirugía,

Está dotado por equipos como la centrífuga, glucómetro, refractómetro, microscopio, nebulizador, tensiómetro.



Figura 7. Laboratorio Clínica Equusan.

Nota. Burgos (2020).

3.1.8 Farmacia. Es el lugar de depósito de los medicamentos, allí se preparan las dosis terapéuticas y se llevan los registros de los insumos.



Figura 8. Farmacia Clínica Equusan.

Nota. Burgos (2020).

3.1.9 Oficina. En este lugar se realiza el estudio de caso de cada uno de los pacientes, se estudian las fisiopatologías y se explica cada caso con su sintomatología y tratamiento, cada

semana se evalúa cada paciente con el fin de verificar su evolución si hay cambios o sugerencias se discuten, se revisan historias clínicas de cada paciente y se establecen los turnos por semana.

También es el lugar donde se realizan clases y charlas por parte de los profesionales a los pasantes de la clínica con el fin de mejorar y afianzar los conocimientos



Figura 9. Oficina Clínica Equusan.

Nota. Burgos (2020).

4. Descripción de las Actividades realizadas y casuística presentada desde el 20 de enero hasta el 4 junio.

Tutor asignado: Médico Veterinario Zootecnista Santiago Cuartas Uribe.

Duración de la pasantía: 6 meses (20 enero- 20 de julio).

4.1 Actividades realizadas

Las actividades realizadas como médico veterinario pasante en la clínica veterinaria Equusan se realizaron de dos formas, salidas de campo con el doctor Santiago, en las cuales se realizaron consultas a equinos con síndrome abdominal agudo a los cuales se les realizó tratamiento médico.

A. Diagnósticos reproductivos. El médico veterinario en calidad de pasante, acompañó a doctor Santiago Cuartas a realizar las palpaciones rectales, ecografías y aplicación de hormonas como prostaglandina, progesterona, GnRh con el fin de hacer un seguimiento reproductivo para su posterior inseminación artificial.

También se realizaron consultas de diferentes afecciones en los equinos los cuales fueron diagnosticados y medicados de acuerdo a las necesidades.

En total se atendieron 35 casos los cuales están representados en la tabla #1

Tabla 1.

Casuística atendida en las salidas de campo.

Sistema afectado	Afección patológica	Número de casos
Sistema digestivo	Desplazamiento del ciego y fecalito en intestino delgado	1
	Desplazamiento del colon mayor	1
Piel y anexos	Dermatofitosis	1
	Cirugía sarcoide	1
Sistema reproductor	Castración	1
	Parto distócico	1
	Neonato dismaduro	1
Sistema músculo esquelético	Cirugía hernia incisional	1
Sistema locomotor	Caballo con enganche rotuliano por trauma	1
	Caballo con onicomycosis	1
	Potra con trauma en miembro posterior izquierdo, ruptura total del tendón extensor digital lateral.	1

Sistema auditivo	Otitis por <i>Malassezia</i> spp.	1
Odontología	Odontología	8
Diagnóstico reproductivo	Ecografía	15

Nota. Burgos,2020.

Tabla 2.

Patologías por sistemas.

Patologías por sistemas	Número de casos	Número de casos representado en porcentaje
Diagnóstico reproductivo	15	42.85%
Odontología	8	22,85%
Sistema reproductor	3	8,57%
Sistema locomotor	3	8,57%
Sistema digestivo	2	5,71%
Piel y anexos	2	5.71%
Sistema músculo esquelético	1	2,85%
Sistema auditivo	1	2,85%
TOTAL	35	100%

Nota. Burgos,2020.

Como se puede evidenciar en la tabla #2 y en la figura # 10, en las visitas realizadas con el Doctor Santiago Cuartas lo que presentó mayor incidencia fueron los diagnósticos reproductivos con un total de 15 yeguas las cuales fueron palpadas y evaluadas ecográficamente con el objetivo de realizar la inseminación artificial, manejo médico consistía en la aplicación de hormonas, al día 0 se administra prostaglandina F2 alfa con el fin de iniciar ciclo ovulatorio y se ecografía al día 6, para medir el crecimiento folicular y por ende la ovulación para la inseminación.

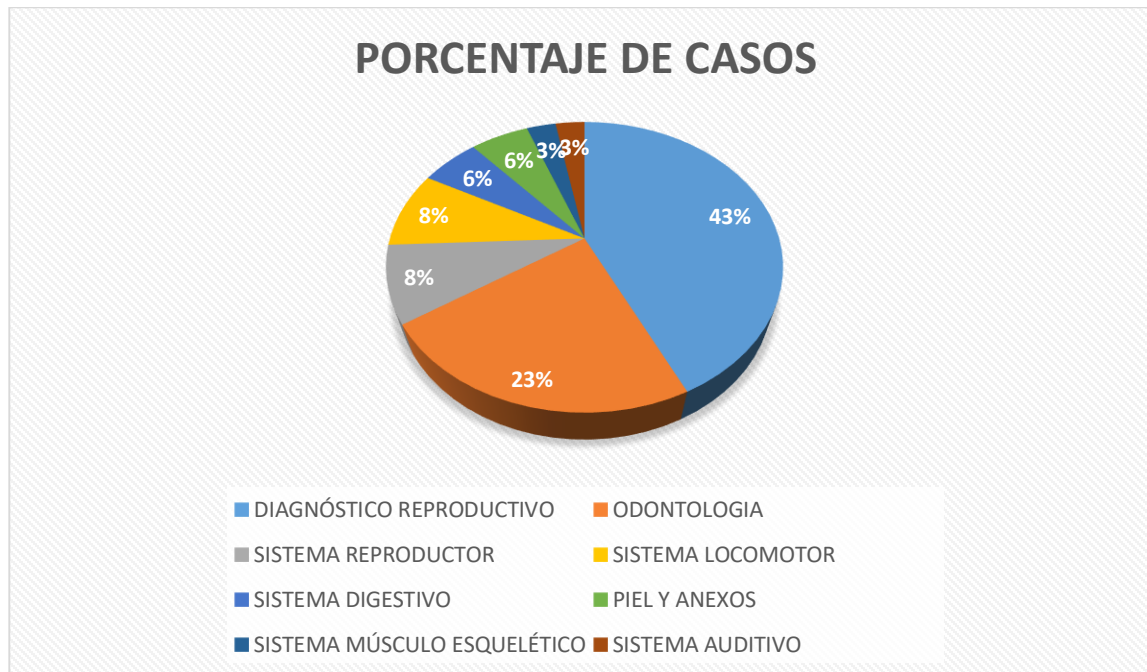


figura 10. Representación gráfica de las patologías presentadas.

Nota. Burgos,2020.

Labores realizadas en calidad de médico pasante en la clínica veterinaria equina Equusan, comprendieron realizar consultas externas, atención de pacientes críticos, toma de muestras y procesamientos, instauración y administración de medicamentos, asistencias a procesos quirúrgicos y chequeos reproductivos.

En la instauración de los tratamientos de los pacientes hospitalizados se adquieren muchos conocimientos teórico prácticos, en donde se analiza cada tratamiento y se cuestionaba el porqué de la instauración de estos, fortaleciendo las bases farmacológicas y fisiopatológicas de cada enfermedad tratada.

Se realizó el acompañamiento a la hora de recibir la consulta externa de los equinos, toma de muestras para medir hematocrito, glucosa y proteínas totales.

Realiza la canalización para la posterior hidratación y administración de medicamentos, realización de ecografía abdominal, sondaje nasogástrico, sondajes uretrales, curaciones diarias de las zonas de las incisiones y preparación del paciente para cirugía.

En el área de cirugía se afianza el conocimiento de las bases anatómicas de los equinos, las técnicas quirúrgicas, técnicas de sutura y manejos de los pacientes en cirugía, también se realiza el manejo en anestesiología equina, conociendo diferentes protocolos anestésicos, y la realización de las intubaciones endotraqueales, para la instauración de la anestesia inhalatoria.

En el quirófano, el médico veterinario rota en cada cirugía de la siguiente manera:

Anestesia: El pasante pesaba el paciente y hace el cálculo de las dosis de los anestésicos que se utilizaran durante la cirugía y realiza el paso de la soda endotraqueal. Durante la cirugía se tomaba cada 5 minutos frecuencia cardiaca, frecuencia respiratoria, temperatura, saturación parcial de oxígeno, color de las mucosas y se administraban líquidos en caso de ser necesario. Todo lo anterior es registrado en la hoja de anestesia.

Material quirúrgico: El pasante realiza la preparación y esterilización de los materiales de cirugía como el instrumental, gasas, compresas, sondas, campos quirúrgicos. En la cirugía facilita todo el instrumental necesario y requerido por el cirujano durante la cirugía.

Equipo de vacío y de líquidos: El pasante prepara las bombas de líquido, vacío y las pone en funcionamiento cuando sean requeridas.

Asistente de cirugía: El pasante ayuda al cirujano en todo lo que sea requerido, hidratar vísceras, realizar lavados de colon, suturas de vísceras, músculo y piel. Después de cada cirugía, éste queda encargado del paciente para estabilizarlo pasarle el tratamiento y lo entrega a los pasantes de turno.

Se realizaron 45 procedimientos médico-quirúrgicos, los cuales están representados en la tabla

#3

Tabla 3.

Casos clínicos atendidos en la clínica Equusana.

Sistema digestivo	Fecalito y fecaloma en colon menor con rasgamiento de la cinta antimesenterica.	1
	Impactación en colon mayor.	1
	Desplazamiento de colon mayor y colitis.	1
	Desplazamiento de ciego y colon mayor.	1
	Impactación en colon menor.	1
	Tratamiento médico síndrome abdominal agudo impactación colon menor.	2
	Impactación de colon menor.	2
	Desplazamiento de ciego.	1
	Obstrucción total de colon menor.	1
	Retroflexión de colon mayor.	2
	Ruptura de colon mayor en la flexura diafragmática.	1
	Ruptura colon mayor flexura pélvica.	1
	Vólvulo en colon menor por	1

	atrapamiento mesentérico.	
	Impactación en colon mayor y acúmulo de gases en intestino delgado.	1
	Desplazamiento de ciego y colon con vólvulo en flexura pélvica y atrapamiento de intestino delgado e impactación de colon mayor.	1
	Desplazamiento de colon mayor.	1
	Retroflexión del colon mayor e impactación.	1
Sistema reproductivo	Cordón quirrótico.	1
	Castración.	1
	Balanopostitis y miasis.	1
	Parto distócico.	1
	Yegua agaláctica.	1
Sistema músculo esquelético	Cirugías hernias incisionales.	4
Piel y anexos	Absceso a nivel del labio superior izquierdo.	1
	Habronemosis.	1
Sistema óseo	Fractura de hueso frontal y parte del nasal.	1
	Callo óseo por trauma.	1
Sistema locomotor	Esparaván blando.	1
	Epifisitis.	1
	Cirugía corrección hiperflexión miembros posteriores (ARPEO).	1

Sistema circulatorio	Hemoparásitos (babesiosis).	5
Sistema respiratorio	Obstrucción recurrente de las vías aéreas (ORVA).	1
Sistema urinario	Infección urinaria.	1
Neonatos	Potro dismaduro.	2

Nota. Burgos,2020.

Tabla 4.

Patologías por sistema atendidas en la clínica Equusan.

Patologías por sistemas	Número de casos	Número de casos representada en porcentaje
Sistema digestivo	20	44,44%
Sistema circulatorio	5	11,11%
Sistema reproductivo	5	11.11%
Sistema músculo esquelético	4	8.88%
Sistema locomotor	3	6,66%
Sistema óseo	2	4,44 %
Neonatos	2	4,44%
Piel y anexos	2	4,44%
Sistema urinario	1	2,22%
Sistema respiratorio	1	2,22%
TOTAL	45	100%

Nota. Burgos,2020.

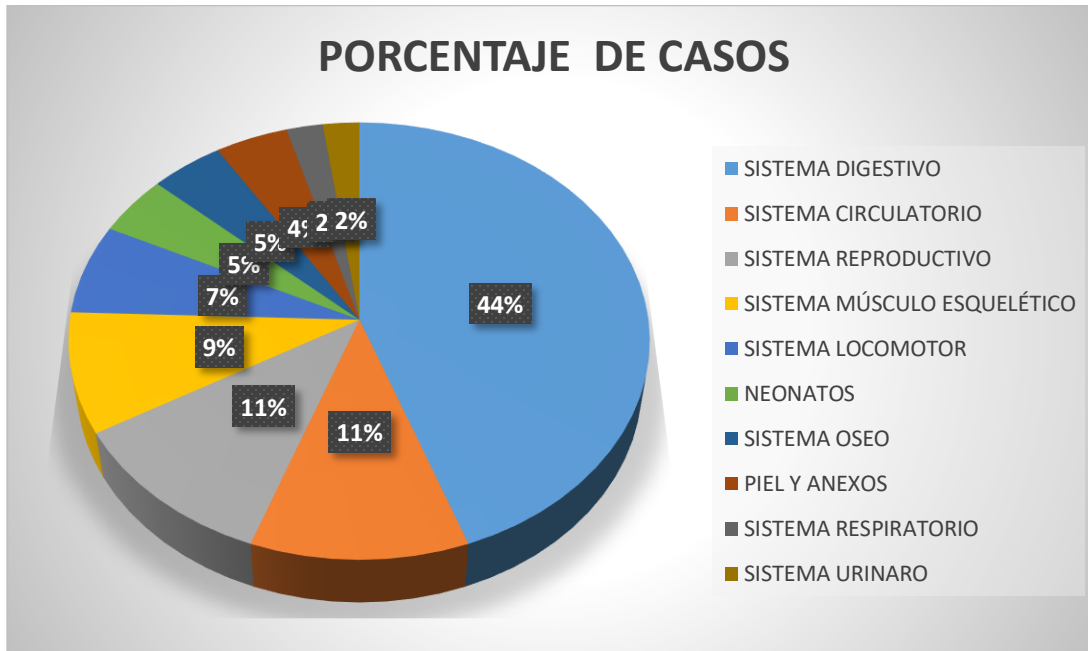


figura 11. Representación gráfica de las patologías atendidas en la clínica Equusan.

Nota. Burgos,2020.

Se evidencia en la tabla #4 y en la figura # 11 que la mayor presentación de casos fue por síndrome abdominal agudo, a los cuales se les realiza el tratamiento médico que constaba de manejo de dolor con flunixin meglumine a una dosis de 1,1mg/ kg, hidratación a una dosis de 80 ml/kg con cloruro de sodio al 0.9% y solución Harman para reposición de líquidos y desbalance electrolítico, y laxar el paciente con dos litros de agua tibia a los cuales se les adicionaba 250 ml de citromel y 200 ml de jabón de coco y se evalúa si mejoraba o se estaba complicando.

La toma de decisiones para ingresar a un paciente a cirugía, dependía de la evolución del tratamiento médico y de pruebas complementarias como ecografía abdominal y palpación rectal, así como también el examen físico. Los pacientes remitidos a cirugía se les realizaba laparotomía exploratoria encontrando diferentes afecciones las cuales están reportadas en la tabla # 3, se les realizaba tratamiento médico pos- operatorio por 5 días y manejo de herida por 15 días.

5. Conclusiones del sitio de pasantía

Las pasantías son de gran importancia para afianzar los conocimientos de futuros veterinarios desarrollando habilidades prácticas con un correcto acompañamiento profesional, generando profesionales más íntegros a la hora de desenvolverse en la vida profesional, a su vez proyectando al estudiante en su vida laboral.

En la clínica veterinaria Equusan el médico veterinario en calidad de pasante está en contacto diariamente con equinos desarrollando técnicas de manejo en estos y enfocándose en la clínica y cirugía equina, desarrolla habilidades para diagnosticar e instaurar tratamientos de las enfermedades que se presentan con mayor frecuencia en los equinos.

La amplia variedad de casos clínicos tratados en la clínica hace que el pasante desarrolle nuevos conocimientos fundamentando las bases teóricas adquiridas durante su paso por la universidad y las fortalezca con el manejo de diferentes enfermedades, desarrollando mayores habilidades a la hora de realizar un diagnóstico y tratamiento adecuado.

En medicina veterinaria los conceptos anatómicos y fisiológicos son de importancia para deducir las fisiopatologías de las enfermedades y su desarrollo.

La clínica veterinaria Equusan, cuenta con profesionales idóneos y amplios conocimientos los cuales son brindados a los pasantes, generando profesionales más críticos, éticos y prácticos en el desarrollo del campo profesional.

6. Recomendaciones pasantías.

Brindar a los estudiantes mayores opciones de pasantías, enfocándose a la medicina de grandes, la cual está en gran auge y ampliando las áreas de acción como médicos veterinarios.



**EQUUSAN
MEDICINA VETERINARIA EQUINA**

Manizales, Caldas 24 de abril de 2020

Asunto: Certificación de asistencia a procedimiento quirúrgico

Yo SANTIAGO CUARTAS URIBE identificado con CC. 75089614 Médico Veterinario Zootecnista de la empresa EQUUSAN Medicina Veterinaria Equina, doy el aval que el estudiante NELSON HERNAN BURGOS CRIOLLO con CC: 1122785420 asistió en la cirugía y postquirúrgico de la paciente "PREDESTINACION" yegua criolla colombiana de 15 años de edad, color castaño, con historia clínica #225 a la cual se le realizo laparotomía exploratoria por síndrome abdominal agudo, donde se diagnosticó un fecalito y rasgamiento de la cinta del colon menor.

El procedimiento quirúrgico se llevó a cabo el 20 de enero del 2020, con un postquirúrgico de 15 días dándose de alta el día 10 de febrero del 2020.

Santiago Cuartas
CC 75089.614

7. Reporte caso clínico

Laparotomía exploratoria en yegua criolla colombiana con síndrome abdominal agudo, causado por fecalito y desgarre de la capa muscular de la cinta del colon menor.

7.1 Resumen

El síndrome abdominal agudo, llamado comúnmente cólico, se define como el conjunto de signos producidos por un proceso doloroso que tiene su origen en la cavidad abdominal.

Constituye la urgencia más frecuente en clínica equina, jugando un papel fundamental, el tiempo invertido en el diagnóstico y tratamiento del mismo para su resolución (Adrados & Vázquez, sf).

En este reporte de caso se expone un equino con 15 años de edad de raza caballo criollo colombiano, que es llevado a la clínica equina EQUUSAN, porque presentaba dolor abdominal que anteriormente tuvo tratamiento médico para síndrome abdominal agudo y no presentó mejoría. Al llegar a la clínica se le realiza palpación rectal evidenciando la presencia de una masa de gran tamaño y de consistencia dura en el colon menor, razón por la cual es remitido a cirugía. Se realiza celiotomía medial, se ubica el colon menor y se realiza enterotomía. Se encuentra un fecalito, y el desgarre de la capa muscular de la cinta del colon y se procede a la reconstrucción.

Palabras claves: síndrome, equino, enterotomía, fecalito, colon menor.

7.2 Abstract

Acute abdominal syndrome, commonly called colic, is defined as the set of signs produced by a painful process that has its origin in the abdominal cavity. The most frequent emergency in equine clinic constitutes, playing a fundamental role, the time invested in the diagnosis and treatment of the same for its resolution. In this case report, an equine with a 15-year-old

Colombian Creole horse is exposed, which is taken to the EQUUSAN equine clinic, Because she had abdominal pain that previously had medical treatment for acute abdominal syndrome and had no improvement. Upon reaching the clinic, a rectal palpation was performed, evidencing the presence of a large mass with a hard consistency in the lesser colon, which is why he was referred for surgery. A medial celiotomy is performed, the lesser colon is located, and an enterotomy is performed. A fecalite is found, and the muscle layer of the colon tape is torn and reconstruction proceeds.

Key words: Syndrome, equine, enterotomy, fecalite, lees colon.

8. Introducción

El cólico, más conocido como dolor abdominal agudo, es un término inespecífico dada la gran variedad de causas (abdominales y no abdominales) que pueden llevar a la presencia de los signos clínicos (Choez, Sandoval, Ruiz & Delgado, 2016 citado de Ferreira et al, 2007).

El examen físico de un caballo con cólico debe realizarse de manera rápida, completa y sistemática, para poder establecer un diagnóstico presuntivo y establecer un tratamiento adecuado. Toda la información reunida durante el examen físico permitirá tomar decisiones adecuadas acerca de la gravedad de la enfermedad, el pronóstico, la evolución del tratamiento y una posible intervención quirúrgica (Mair, Divers & Ducharme, 2003)

Las enfermedades gastrointestinales en equinos, principalmente el síndrome abdominal agudo o cólico son los procesos más frecuentes que afectan a los equinos, debido a los cambios en su alimentación, el confinamiento, la falta o exceso de ejercicio, la baja disponibilidad de agua y alimentación con pastos de poca digestibilidad y también se incluye su anatomía digestiva (Duque, 2010)

Según Duque 2010, el síndrome abdominal agudo es una causa importante de mortalidad en los equinos, por lo cual debe ser considerado como una urgencia en medicina veterinaria, ya que produce fallos multiorgánicos que producen la muerte en los equinos.

Los signos clínicos pueden aparecer de repente o bien ser sutiles e ir progresando a lo largo del día. Estos signos varían, dependiendo de la localización, gravedad y causa del dolor. Frecuentemente se observa depresión e inapetencia; asimismo, el animal suele mirarse los flancos, tumbarse y levantarse repetidas veces o revolcarse, rascar en el suelo y pegarse patadas

al abdomen, y en casos graves, adopta una posición parecida a la de un perro sentado. Además, hay disminución de la producción de heces o heces secas y duras, sudoración excesiva y aumento de la frecuencia respiratoria y cardiaca (Choez et al. 2016).

Casi todos los caballos con cólicos pueden salvarse si el reconocimiento del problema y el tratamiento se instauran rápidamente, y esto depende de una toma de decisiones firme y rápida. Las decisiones incluyen si es o no necesario realizar tratamiento quirúrgico, y a qué lugar remitir al paciente garantizando que las instalaciones permitan el abordaje quirúrgico. (Díaz, 2019).

9. Revisión de literatura

El síndrome abdominal agudo o cólico (SAA), se define como una manifestación de dolor visceral de origen abdominal y es uno de los problemas más frecuentes encontrados en la práctica equina (Miranda, 2015). Según Zuluaga, Silveria & Martínez (2017) En equinos tiene origen multifactorial y es considerado una urgencia médica debido a los severos fallos multiorgánicos que se desencadenan, como consecuencia del colapso vascular, además de la presentación de complicaciones y mortalidad.

En un paciente con cólico, se debe determinar la causa lo antes posible para instaurar el tratamiento adecuado, por lo que se debe de realizar una exploración clínica minuciosa y hacer una anamnesis completa, en donde el propietario o persona encargada del cuidado del paciente juega un papel importante. La toma de las constantes fisiológicas, el paso de sonda nasogástrica y la palpación rectal se consideran herramientas muy útiles en la búsqueda del diagnóstico de esta patología. A menudo el desplazamiento del colon dorsal hacia izquierda se determina solo con la palpación rectal (Sotelo & Rivera, 2013).

9.1 Factores predisponentes a la anatomía del equino: un tracto digestivo con una longitud total de 30 a 40 metros, una marcada variación en su diámetro de la luz intestinal, grandes proporciones con escasa o ninguna fijación a la pared abdominal, la dificultad del caballo para regurgitar y la dureza del cardias (Betancur, sf).

Forma de doble herradura del colon mayor, que tiene cerca de 3-4 metros de largo y una capacidad de 60 litros, es libremente móvil, excepto donde está ligado en la raíz mesentérica

anterior, diámetro del mesenterio y riesgo de encarcelación en los orificios epiplóicos.

Atrapamiento del colon mayor en el ligamento nefroesplénico (Scpioni et al, sf).

Betancur (sf), menciona que los factores predisponentes externos que influyen en la presentación de un cólico son:

Dieta: calidad y cantidad de alimento, cambios de alimentación, alimentos secos, pastos leñosos, cama de la pesebrera, potrillos alimentados con heno están predispuestos a sufrir cólico por impactación. Pastos muy tiernos producen grandes cantidades de gas y diarrea.

Edad: en potros la causa más común son los cólicos por retención de meconio, ruptura de la vejiga o úlceras estomacales; en caballos adultos las causas más comunes son sobrecarga gástrica, cólicos espasmódicos, torsiones intestinales, cólico por impactación y cólicos verminosos.

Sexo: caballos reproductores tienen una mayor prevalencia de hernias inguinales y escrotales, torsión completa de colon en yeguas recién paridas, torsiones uterinas al final de la gestación en yeguas adultas

Trabajo: caballos de trabajo y deporte están más predispuestos a sufrir cólicos.

Otra causa son las parasitosis internas, provocadas por arteritis verminosas, la cual es causada por la larva de estadio 4 de *Strongylus vulgaris* en la región de la arteria mesentérica anterior, infestación por gasterófilos produciendo cambios vasculares inflamatorios (aneurisma, trombosis, heterosis) pueden impedir crónicamente el aporte sanguíneo hacia varias partes del intestino, y predisponen a la disfunción intestinal; las trombosis arterial y venosa provocando infarto y necrosis del intestino. (Scpioni et al, sf).

El síndrome abdominal agudo se caracteriza por varios fenómenos:

Dolor abdominal cíclico, modificación de la velocidad del tránsito del contenido gastrointestinal, secuestro hídrico y desbalance ácido-básico, compromiso vascular y respiratorio (Betancur, sf).

Los signos clínicos pueden aparecer de repente o bien ser sutiles e ir progresando a lo largo del día. Estos signos varían, dependiendo de la localización, gravedad y causa del dolor. Frecuentemente, se observa depresión e inapetencia; asimismo, el animal suele mirarse los flancos, tumbarse, levantarse repetidas veces o revolcarse, piafar en el suelo, pegarse patadas al abdomen, hay disminución de la producción de heces o heces secas y duras, sudoración excesiva y aumento de la frecuencia respiratoria y cardíaca (Choez et al. 2016).

Los caballos con cólicos asumen varias posturas inusuales en un esfuerzo para aliviar el dolor y la tensión:

- Posición de perro sentado en la dilatación gástrica y elevación diafragmática como resultado del timpanismo.
- Decúbito dorsal en la torsión intestinal, y en caballete o arrodillarse en las impactaciones (Scpioni et al. sf).

El éxito en el manejo del cólico se basa en su rápido diagnóstico y tratamiento efectivo, que puede ser médico o quirúrgico. Sin embargo, cuando se exceden los periodos de tiempo normales de resolución del mismo, el problema se torna más grave y puede sobrevenir la muerte. (Choez et al. 2016).

9.2 Examen clínico

A. Anamnesis. Proveerá información valiosa acerca del estado actual y de los antecedentes de cólico se debe evaluar: duración de los signos clínicos, intensidad y frecuencia del dolor, momento en el que el caballo se encontraba sin ninguna alteración, tipo de alimentación (pasto, heno de mala calidad, exceso de grano) control de desparasitación, conductas no deseadas y tratamientos administrados (Mair et al. 2003).

B. Observación del paciente. Debe hacerse en la pesebrera si es posible se observará su condición general y su comportamiento, si está alerta o muy deprimido, apático o excitado, con muestras de mucho dolor, sudoración, si hay aumento de volumen abdominal o no, presencia de heces y su consistencia (Betancur, sf).

C. Temperatura rectal. Es un parámetro que se debe incluir en el examen clínico, el cual debe tomarse antes de la palpación rectal. La temperatura corporal en un caballo con cólico está normal o ligeramente aumentada sobre todo cuando se presentan infecciones bacterianas secundarias. Temperaturas por debajo de 37.5 C indican que el caballo está en estado de shock (Betancur, sf).

D. Mucosas. El color normal de la mucosa de un equino es rosado pálido, en la disminución de la circulación periférica y disminución de la oxigenación de los tejidos periféricos se evidencian cambios en el color de las mucosas que pasan a un color púrpura o cianótico. Las mucosas hiperémicas, se presentan en el equino cuando está en la fase de vasodilatación del shock séptico, cuando las mucosas son de color oscuro estamos en la fase de vasoconstricción del shock (Betancur, sf).

E. Tiempo de llenado capilar. El tiempo normal en un equino es de 1.5 a 2 segundos, tiempos superiores indican una mala perfusión periférica (Betancur, sf).

F. Frecuencia Cardíaca. La frecuencia cardíaca tiende a elevarse por diferentes causas en los casos de cólico. La Frecuencia cardíaca de 60 indica cólico ligero, generalmente basta un tratamiento conservativo, de 60 a 80 latidos por minuto indica cólico moderado, de 80 a 100 latidos por minuto indica cólico severo y más de 100 latidos por minuto indica un cólico grave, shock, de tratamiento quirúrgico y pronóstico muy desfavorable (Betancur, sf).

G. Pulso. En el equino durante el desarrollo del shock el pulso puede estar aumentado para luego decaer y volverse duro, fino y filiforme hasta llegar a ser casi imposible de detectarlo (Betancur, sf). Pulso firme y regular: Cólico no infartante, sin compromiso vascular, pulso Débil: Signo de fuerte deshidratación, cólico infartante, pulso débil e irregular: Severa endotoxemia, acidosis metabólica, falla cardíaca (Betancur, sf).

H. Evaluación del dolor en un equino con síndrome abdominal agudo. Dolor leve el equino escarba el suelo en forma ocasional, gira la cabeza hacia el flanco, se estira, se mantiene tendido más tiempo de lo habitual, retuerce el labio superior, se encuentra inapetente y juega o huele el agua (Mair et al. 2003). Dolor moderado, el equino está inquieto, escarba el suelo calambres con intentos de echarse, toma posición de cuclillas, se mantiene echado, se revuelca, mira hacia el flanco, adopta una posición de perro sentado y dolor intenso, el equino presenta sudoración, se revuelca con violencia, cae al suelo, inquietud extrema (Mair et al, 2003).

I. Auscultación. La auscultación del abdomen ayuda a evaluar aquellas porciones del aparato digestivo. Los sonidos originados en el intestino grueso son más sonoros y profundos que los producidos en el lado derecho donde puede auscultar a nivel de la base del ciego un sonido de chapoteo o tintineo causado por el líquido que entra al ciego proveniente del fleo. Los sonidos provenientes del colon mayor ventral se pueden escuchar en toda la parte ventral del abdomen (Betancur, sf).

J. Sondaje nasogástrico. El paso de la sonda nasogástrica ayuda a aliviar la distensión estomacal por gas o sobrecarga gástrica y así evitar una ruptura estomacal, igualmente ayuda al vaciamiento del estómago. Como medio diagnóstico, la sonda se utiliza para evaluar las características físico químicas del contenido gástrico como son el pH, color, olor y cantidad (Betancur, sf).

K. Abdominocentesis. Es una técnica simple que permite obtener información adicional a los cambios fisiológicos en el abdomen. Este procedimiento es de gran utilidad especialmente en los casos en que los otros métodos diagnósticos no han entregado suficiente información. Además, la paracentesis abdominal constituye un paso imprescindible previo a dar la indicación quirúrgica del cuadro de cólico complicado (Betancur, sf). Un líquido serohemorrágico que presenta un recuento eritrocitario mayor a 20.000 células indica la necesidad de una intervención quirúrgica, si es un color verde o marrón sugiere la presencia de contenido intestinal y es de pronóstico desfavorable, y si el color es lechoso de apariencia cremosa indica un proceso con muchos leucocitos e insinúa una peritonitis bacteriana complicada. En el caso de las proteínas su aumento por encima de 4.5 g/dl indica inflamación, obstrucción vascular o necrosis intestinal (Betancur, sf).

L. Palpación Rectal. Al efectuar la palpación rectal en equino esta debe ser sistemática y ordenada, en todos los segmentos se debe determinar tamaño, posición, movilidad, tensión, espesor de la pared, distensión por gas o fluidos y dolor, normalmente se palpa el lado derecho: Ciego, colon dorsal derecho, ovario derecho, ligamento cecocólico, y por el lado izquierdo: Ovario izquierdo, flexura pélvica, polo posterior de riñón izquierdo. En la región abdominal central se palpa: Colon menor, útero, anillos inguinales, intestino delgado, vejiga (Betancur, sf).

M. Exámenes de Laboratorio. En el equino con síndrome abdominal agudo es fundamental la determinación de hematocrito y proteínas plasmáticas totales (Betancur, sf).

La valoración clínica de un equino con síndrome abdominal agudo incluye una serie de pruebas complementarias, como la hematología y bioquímica sérica, análisis de líquido peritoneal, la ecografía y la radiografía, que se pueden utilizar para obtener un diagnóstico más específico y determinar la necesidad de una laparotomía exploratoria (Gómez, 2014).

9.3 Clasificación de las causas de cólico:

A. Obstrucción simple. Ocurre cuando el movimiento normal de la ingesta se impide en el lumen intestinal pero no existe compromiso vascular, generalmente esto ocurre con más frecuencia en donde el diámetro de una víscera intestinal se reduce drásticamente, como en la flexura pélvica, produciendo acumulo de gas ocasionando dolor. Otros tipos de obstrucción incluyen impactación de colon mayor, enterolitiasis en donde se compromete la circulación de las venas, vasos linfáticos se ve comprometida y

puede ocasionar desvitalización del tejido finalizando en necrosis mural, endotoxemia y ruptura visceral (González, 2014).

B. Distensión. Se presenta en los equinos por el acúmulo de gases en el lumen intestinal causando tensión de las paredes intestinales y por ende dolor. Cuando el estómago se involucra se llama dilatación gástrica y cuando el ciego está comprometido se denomina timpanismo. El dolor se produce por la distensión producida ya que existen terminaciones nerviosas en la submucosa de las vísceras gastrointestinales, cuando estas se estimulan por distensión ocasionan dolor severo en los equinos (González, 2014).

C. Espasmo. Es producida por las contracciones incordiadas de las células musculares del intestino produciendo dolor intestinal, cuando la condición ocurre la irrigación del intestino es normal y no existe restricción del movimiento anormal de la ingesta, la mayoría de los espasmos tienen lugar en el intestino delgado y colon mayor (González, 2014).

D. Obstrucción estrangulante. La irrigación del intestino se ve comprometida a tal grado que ocasiona una necrosis isquémica, sucede cuando una sección de intestino se introduce a través de un orificio natural o en algún defecto anatómico como el anillo inguinal y desgarras en el mesenterio, el intestino también puede dar vuelta en sí mismo ocasionando obstrucción estrangulante, como ejemplos vólvulo en intestino delgado y torsión de colon mayor (González, 2014, 2002). El dolor que ocasiona una obstrucción estrangulante es totalmente refractario a los analgésicos y se observa un cuadro de deterioro orgánico exponencial (González, 2014).

E. Enteritis y colitis. Es producida por la inflamación del intestino delgado, causando un engrosamiento de la pared intestinal, secreción de fluido en el interior del

lumen con presencia gas y fluidos, la duodenoyeyunitis proximal que se asocia a la infección con *Clostridium perfringens* ocasiona la acumulación de fluido y secreciones en la luz de intestino y por efecto retrogrado en el estómago. Por otro lado, la pérdida de permeabilidad ocasiona una absorción exponencial de endotoxinas y bacterias; obviamente, la acumulación de líquidos distiende al intestino y estómago ocasionando dolor. La colitis es producida por la inflamación del colon cuya pared se vuelve edematosa y con cantidades de fluido colónico son secretados al interior del mismo. (González, 2014).

F. Infartación no estrangulante. Se produce por la pérdida del aporte sanguíneo en una porción del intestino en ausencia de desplazamiento o incarceration producidas por trombos en las arterias mesentéricas que causan necrosis de la porción del intestino afectada, es una patología muy grave pues en el examen clínico se observa un rápido deterioro orgánico esta patología casi siempre se diagnóstica a través de la laparotomía exploratoria. Se ha asociado la presencia de *Strongylus spp* (González, 2014).

9.4 Tipos de cólico:

A. Cólico verdadero. La mayoría de los casos de cólico están asociados con la interrupción de la motilidad intestinal normal, provocada por una variedad de factores tales como, dieta, manejo y parásitos (Mair et al, 2003).

B. Cólicos falsos. Es generado por la afección de otros sistemas corporales causando dolor abdominal y pueden producir signos clínicos difíciles de diferenciar del dolor de origen gastrointestinal (Mair et al, 2003). Las causas de cólicos falsos esta representadas en la tabla # 5

Tabla 5.

Tipos de cólicos falsos.

Aparato reproductor de la hembra	Torsión uterina Distocias Hematoma uterino Perforación uterina Retención de placenta Tumor de las células de la granulosa Ovulación
Aparato reproductor del macho	Orquitis Vesiculitis seminal
Aparato urinario	Cálculos vesicales Cálculos renales Cálculos uretrales Pielonefritis Cistitis Ruptura vesical
Hígado	Hepatitis aguda Colangiohepatitis Coledocolitiasis
Bazo	Absceso esplénico Esplenomegalia
Aparato respiratorio	Pleuritis Pleuroneumonía
Aparato cardiovascular	Trombosis aortoiliaca Ruptura aórtica Infarto miocardio

	Pericarditis
Sistema músculo esquelético	Laminitis Rabdomiolisis por ejercicio
Sistema nervioso	Tétanos Botulismo Tetania hipocalcémica Enfermedad de la neurona motora del equino

Nota. Mair et al. (2003).

9.5 Tratamiento médico de cólico:

Tiene como objetivos aliviar el dolor, restaurar la motilidad propulsiva normal del intestino, corregir y mantener el estado hidroelectrolítico y el equilibrio ácido-base, tratar la endotoxemia, tratar las infecciones bacteriana o parasitarias (Mair et al, 2003).

A. Tratamiento analgésico. El examen físico debe realizarse lo más completo posible antes de administrar cualquier medicamento al caballo. Signos clínicos importantes y parámetros de deterioro pueden ser enmascarados por los analgésicos, el grado dependerá de la potencia y mecanismo de acción del fármaco, entre los fármacos más usados se encuentran los antiinflamatorios no esteroideos (AINE's) los cuales comprenden un gran número de compuestos que son similares en su mecanismo de acción al inhibir las rutas de las enzimas ciclo-oxigenasas y la producción de prostaglandinas (González, 2014).

Flunixin meglumine: Es el antiinflamatorio no esterooidal que proporciona mayor analgesia de tipo visceral, también tiene un efecto anti endotóxico a sub-dosis terapéuticas (0.25 mg/ kg), y a dosis completas (1.1 mg/kg), puede mantener una analgesia hasta por 12 horas. Es el AINE de mayor uso en el control de pacientes con SAA (González, 2014)

Caminata. Produce un efecto analgésico y estimula la motilidad intestinal. Además, contribuye a evitar lesiones por caídas y revolcones en el suelo (Mair et al, 2003).

B. Descompresión gástrica. La distensión gástrica ocurre en las obstrucciones del intestino delgado. Como los caballos no vomitan el sondaje nasogástrico es necesario para identificar la distensión gástrica, aliviarla, prevenir una ruptura gástrica y la muerte. Los volúmenes elevados de reflujo (10- 20 litros) requieren de la colocación de una sonda nasogástrica permanente para realizar descompresiones (Mair et al, 2003).

C. Laxantes: Se emplean con el objetivo de aumentar el contenido de agua de la ingesta y reblandecerla, lo cual favorece el tránsito intestinal. Se utiliza frecuente es en el tratamiento de impactaciones de colon mayor, entre los laxantes encontramos principalmente la vaselina (parafina líquida), es un lubricante de superficie y se emplea a una dosis de 5 a 10 ml/kg una a dos veces al día por sondaje nasogástrico (Mair et al, 2003).

Muciloide hidrófilico de psyllium: Incrementa el contenido de iones y líquidos en las heces porque absorbe agua; es utilizado en impactaciones producidas por arena. Se administra a una dosis de 1 gramo/kg cuatro veces al día por sondeo nasogástrico (Mair et al, 2003).

Diocil succinato de sodio (DSS): Es un agente activo en la superficie con propiedades humectantes y emulsificantes. Reduce la tensión de la superficie permitiendo que el agua y la grasa penetren la ingesta, se puede administrar a una dosis 10- 20 mg/kg/48 horas (Mair et al, 2003).

D. Fluidoterapia y apoyo cardiovascular. Las enfermedades gastrointestinales equinas suelen causar desequilibrios electrolíticos y ácido básicos. Se emplea como terapia de sostén en caballos con obstrucciones intestinales graves que requieren de cirugía. La administración IV de soluciones como la solución ringer lactato que contribuye a mantener el volumen de líquido intravascular y la perfusión hística. La solución de Cloruro de sodio al 0,9 % para la hidratación inicial (Mair et al, 2003).

E. Tratamiento antiinflamatorio de la endotoxemia. El flunixin meglumine suprime la producción de prostaglandinas y tromboxanos a una dosis de 0,25 mg/kg/ 8 horas suprime los productos derivados de la ciclooxigenasa inducidos por la endotoxina (Mair et al, 2003).

El procedimiento de laparotomía con fines diagnósticos y terapéuticos en el SAA en la práctica quirúrgica veterinaria es de gran valor, que permite efectuar determinaciones con una base objetiva, en la decisión de continuar el curso de un tratamiento, con un buen porcentaje de probabilidad de éxito o bien considerar la eutanasia del caballo (Vázquez, 2002).

El análisis y selección de la terapia para cada caballo puede ser hecha con el conocimiento de que una terapia quirúrgica dilatoria puede causar daños irreparables; sin embargo, muchos caballos con cólico no requieren de cirugía, mientras otros no pueden sobrevivir sin ésta. Una vez tomada la decisión de someter al caballo a cirugía, se requiere tomar en consideración toda la información recabada para formular un plan de anestesia adecuado. La primera consideración preoperatoria en la mayoría de las instancias es el abatir el dolor,

continuar con la mayor estabilización posible de los parámetros clínicos como son: presión arterial, frecuencia cardiaca, respiratoria, hematocrito y pH sanguíneo. Existen múltiples riesgos en el procedimiento de inducción y recuperación de la anestesia, incluidos para el paciente como para el personal que la efectúa, debido a las reacciones adversas que se pueden presentar a los tranquilizantes y anestésicos aplicados. La anestesia inhalada es la más adecuada para efectuar los procedimientos quirúrgicos en casos de laparotomía (Vázquez, 2002).

9.6 Celiotomía a través de la línea media ventral (laparotomía).

Este abordaje se realiza con el equino en decúbito dorsal y es el de mejor elección en la mayoría de los equinos para realizar laparotomía exploratoria abdominal. Tiene la desventaja de no permitir una buena exposición de las estructuras de la cavidad pelviana (Mair et al. 2003).

La incisión se realiza con una hoja de bisturí N° 24 iniciando en el ombligo y con una extensión aproximada de 15-30 cm, la longitud de la incisión depende del tamaño del animal y de la necesidad de manipular el intestino. Después de cauterizar las arterias cutáneas y subcutáneas, se procede a incidir en la línea alba, se coloca una pinza rusa que sirve como guía y protege las vísceras de una lesión accidental durante el abordaje, la incisión se extiende hasta craneal manteniéndola por la línea alba. El cirujano debe proceder a la penetración roma del peritoneo separándolo con los dedos a lo largo de la incisión, en donde ya quedan expuestas las vísceras (Mair et al, 2003).

9.7 Celiotomía ventral paramediana (laparotomía).

Este abordaje se realiza con el equino decúbito dorsal, tiene una ligera ventaja cuando es necesario extender la incisión hacia la cavidad pelviana.

La incisión cutánea se realiza en cualquiera de los dos lados a 5-7 cm de la línea media ventral, comenzando a nivel del ombligo, con extensión de 15-30 cm, después de extenderla por el tejido subcutáneo, se incide en forma aguda, utilizando una hoja de escápelo N° 10, extendiéndose a través de la vaina externa de los músculos rectos del abdomen, se procede a la separación roma del músculo trasverso y se pone un pinza rusa que sirve como guía y protege las vísceras en la exploración, se separa el peritoneo y quedan expuestas las vísceras (Mair et al. 2003).

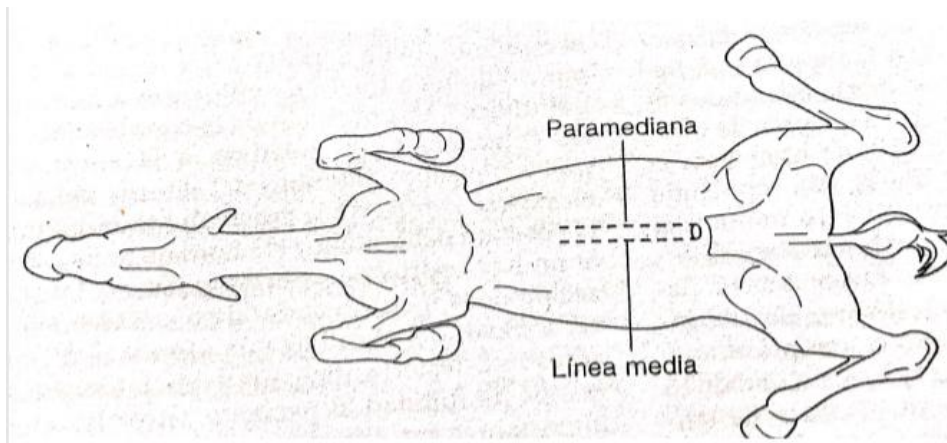


figura 12 representación esquemática de la ubicación de las incisiones

Nota. Mair et al. 2003

10. Descripción del caso clínico

Llega a la clínica veterinaria equusana el día 20 de enero del presente año, una yegua de raza Caballo Criollo Colombiano (CCC), de condición corporal 3/5 con una edad de 15 años y peso de 296 kg.

El propietario reporta que desde el día anterior la yegua presenta dolor abdominal e incapacidad para defecar y que se le realizó tratamiento médico y no presentó mejoría.

10.2. Anamnesis e historia clínica

El paciente ingresa a la clínica el día 20 de enero del presente año, con dolor abdominal agudo. El propietario reporta que el equino se alimenta de forraje verde picado, heno y concentrado. Las vacunaciones y desparasitaciones estaban vigentes.

Reporta que anteriormente se le realizó tratamiento para fiebre de garrapatas y después presentó dolor abdominal.

Motivo de consulta: dolor abdominal e incapacidad para defecar

10.3. Examen clínico

Al inicio de la consulta se tomaron las constantes fisiológicas cuyos resultados se reportan en la tabla 6.

Tabla 6.

Constantes fisiológicas de la paciente.

Constante fisiológica	Resultados
Frecuencia cardiaca	60

Frecuencia respiratoria	20
Temperatura rectal	38°C
Mucosas	Congestionadas
Tiempo llenado capilar	3 segundos

Nota. Burgos (2020).

Se evaluó la motilidad en los cuatro cuadrantes, encontrando en la tabla # 7.

Tabla 7.

Motilidad evaluada en el paciente.

Motilidad	Cuadrante	Disminuido	Cuadrante	Disminuido
	superior izquierdo			superior derecho
	Cuadrante	Disminuido	Cuadrante	Disminuido
inferior derecho			inferior izquierdo	

Nota. Burgos (2020).

10.4. Ayudas diagnósticas

Tabla 8.

Pruebas diagnósticas realizadas a la paciente.

Hematocrito	37%
Glicemia	82 mg/dl
Proteínas totales	66 g/l

Nota. Burgos (2020).

10.5. Palpación rectal

A la palpación rectal se detecta una estructura redonda de consistencia dura en el colon menor.

10.6. Diagnóstico presuntivo.

Impactación en colon menor.

10.7. Diagnósticos diferenciales.

Fiebre por hemoparásitos: Esta fue descartada porque a la toma de los analitos como es hematocrito este se encontraba en el valor de referencia y a la observación microscópica de la sangre no se evidenciaban hemoparasitos (*babesia spp*).

Impactación en colon mayor: Estos se descartaron en medio de la laparotomía exploratoria, en donde colon mayor no presentaba ninguna impactación y concluyendo que el problema fue ubicado en el colon menor

Vólvulo colon menor: Se descartó en medio de la laparotomía exploratoria, ya que el colon menor estaba en su posición sin ningún compromiso vascular y determinando que las dos masas eran fecalitos.

Enterolitos: Se realizó en análisis de los objetos extraídos en donde se encontró que eran fecalitos porque estaban compuestos de materia fecal y no de minerales como están compuestos los enterolitos.

Desplazamiento de colon mayor: Se descartó mediante palpación y ecografía en donde este se encontraba en su posición anatómica normal.

10.8. Tratamiento

Para el tratamiento de esta patología se realizó laparotomía exploratoria.

10.9. Preparación del paciente.

Se procede a administrar vía intravenosa 5 litros de solución salina y 5 litros de Ringer Lactato y 20 ml vía intramuscular de sulfa trimetoprim.

Se procede a rasurar la zona abdominal en donde se va a realizar la incisión.

Se realiza una limpieza del paciente para eliminar exceso de material contaminante.



figura 13. Preparación de la paciente para cirugía.

Nota. Burgos,2020.

10.10. Preparación anestésica.

Se toma el peso de paciente (296 kg) y se calculan las dosis para la inducción del mismo, las cuales se encuentran en la tabla #9.

Tabla 9.

Dosificación pre anestésica.

Medicamento	Concentración	Dosis terapéutica	Dosis administrar	Vía de administración
Xilacina	100 mg/ml	0,8 mg/kg	2,37 ml	Vía IV

Ketamina	50 mg/ml	2 mg/kg	11.84 ml	Vía IV
Diazepam	5 mg/ml	0,1 mg/kg	5,92 ml	Vía IV
Flunixin meglumine	50 mg/ml	1.1 mg/ml	6,51 ml	Vía IV

Nota. Burgos (2020).

Se dirige el paciente al derribo en donde se le aplica la dosis de xilacina y se esperan 5 minutos.

Posteriormente, se aplica la dosis de ketamina y diazepam, el animal cae y se acomoda en decúbito lateral procediendo a la intubación endotraqueal.



figura 14. Paciente en derribo para iniciar anestesia.

Nota. Burgos (2020).

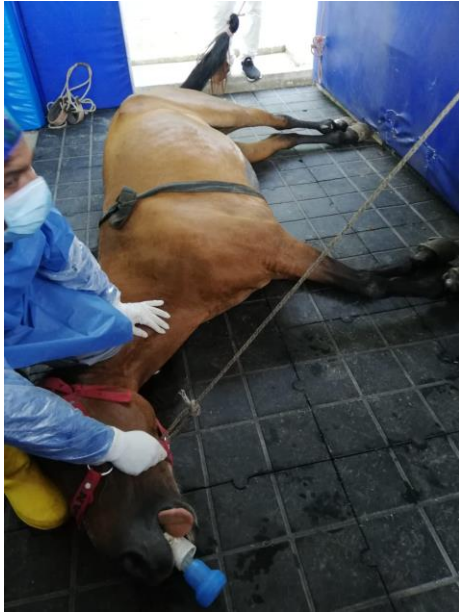

Figura 15. Paciente en decúbito lateral.

Nota. Burgos (2020).

Por medio de sistema de poleas se transporta el equino hasta la mesa de cirugía en donde es ubicado decúbito dorsal y se procede a conectarla a la máquina de anestesia. Luego se realiza la asepsia y antisepsia de la zona de la incisión con yodo y alcohol por 3 repeticiones y se ubican los campos quirúrgicos y se instalan las bombas de líquidos y la bomba de vacío.

					os	os	os	os	os
SPO2	96	98	96	95	90	96	96	98	98

Nota. Burgos (2020).

10.11. Procedimiento quirúrgico

Se procede a hacer celiotomía a través de la línea media ventral, posteriormente se incide la línea alba hasta llegar a la cavidad abdominal, ya aquí se procede a buscar el colon menor en donde se realiza una incisión de 5 cm de forma longitudinal a nivel del borde antimesenterico encuentran dos masas de aproximadamente 14 cm de largo x 8 cm de ancho y otro de 6 cm de largo x 4 cm de ancho, las cuales son extraídas cuidando de que no caigan residuos en la cavidad abdominal, procede a realizar una sutura con Vicryl 2.0, un tipo de sutura Cushing y una sutura simple continua y luego se realiza la prueba de estanqueidad agregado solución salina en la luz intestinal y se verifica que no presente fugas, luego se procede a reconstruir la cinta del colon menor la cual estaba rasgada por el recorrido del fecaloma, se utiliza vicryl 2.0 y se realiza un patrón de sutura continuó, se ubican todas las vísceras en su lugar y se cierra la cavidad abdominal suturando todas las capas musculares con un material de sutura vicryl # 2 realizando un patrón de sutura continuo con refuerzo cada 3 puntos y en la piel se realiza un patrón de sutura continuo con nylon de 0.70 mm.

Para evitar la formación de adherencias se administró en la cavidad abdominal Heparina 25.0000 UI, en un litro de solución salina tibia.

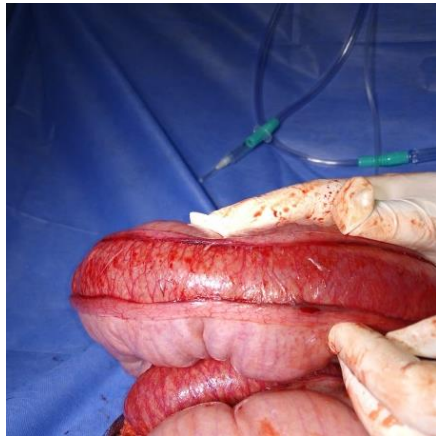


Figura 17. cinta del colon menor.

Nota. Burgos (2020)

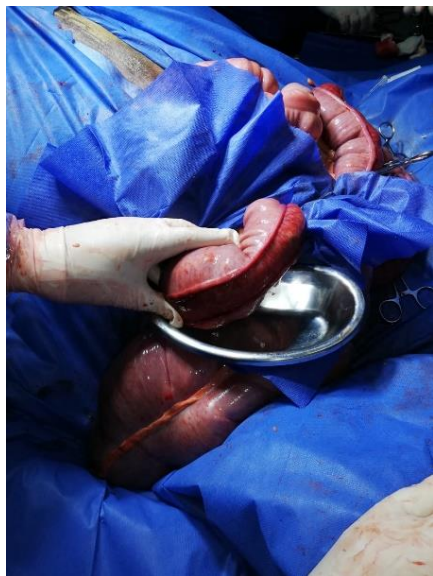

Figura 18. Ubicación del fecaloma y lesión de la cinta del colon menor.

Nota. Burgos (2020).

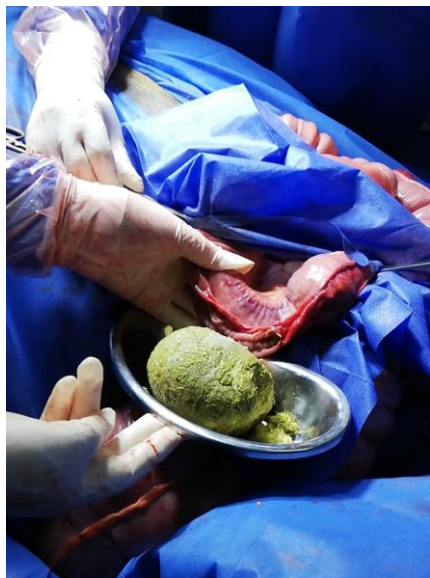

Figura 19. Enterotomía y extracción del fecaloma.

Nota. Burgos (2020).

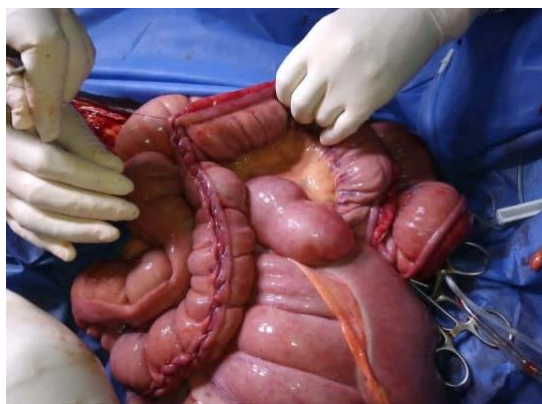


Figura 20. Sutura continua en la lesión de la cinta del colon menor.

Nota. Burgos (2020).

10.12. Tratamiento post quirúrgico.

El tratamiento post quirúrgico está basado en el uso de antibióticos, analgésicos y protectores gástricos, los cuales se administran por 5 días (ver tabla 11).

Tabla 11.

Tratamiento posoperatorio.

Medicamento	Presentación	Vía administración	Frecuencia	Dosis terapéutica	Dosis administrar
Metronidazol	Vial 500mg/100 ml	IV	Cada 24 horas	5 mg/kg	300 ml
Sulfa trimetoprim	Sulfadiazina sódica 25 gr Trimetoprim 5 gr	IM	Cada 24 horas	17 mg/kg	20 ml
Lidocaína	Lidocaina cloridrato 10mg/ml	IV	Única dosis post cirugía	1,3 mg/kg	40 ml
Flunixin megumine	Flunixin meglumine 50mg/ml	IV	Cada 24 horas	1,1 mg/kg	7 ml
Ranitidina	Ampolla 50mg/2 ml	IV	Cada 24 horas	1.5 mg/kg	18 ml
Hidratación cloruro de sodio y ringer latato	Bolsas de litro	IV	Post cirugía	80 ml/kg	5 litros Ringer lactato 5 litros cloruro de sodio
Verdemint ungüento	Cada 100 g contienen: Bacitracina de zinc 675.5 mg	Tópico	Cada 12 horas en la zona de la incisión	-----	2 frascos.

	Neomicina 500 mg Oxido de zinc15 gr.				
--	---	--	--	--	--

Nota. Burgos (2020).

10.13. Manejo de la incisión.

La curación de la incisión se realizó limpiando la zona con curivet[®] y una gasa hasta dejarla totalmente limpia de cualquier material extraño y después se le aplica tópicamente la crema verdemint[®] cubriendo la totalidad de la incisión. Este procedimiento se realiza dos veces al día por 20 días.

El retiro de los puntos se realiza a los 10 días del post operatorio y se continúa con las curaciones antes mencionadas.

Al día 7 se presentó un edema inflamatorio en la zona de la incisión provocando la dehiscencia en algunos puntos de la piel.

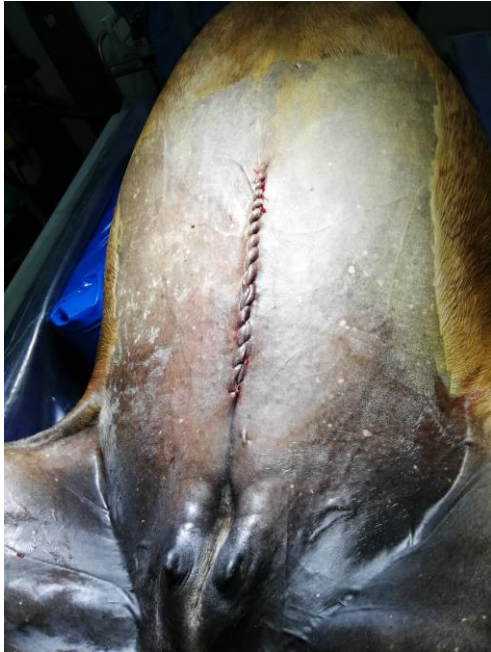

Figura 21. Sutura de piel continúa en el área de la incisión.

Nota. Burgos (2020).

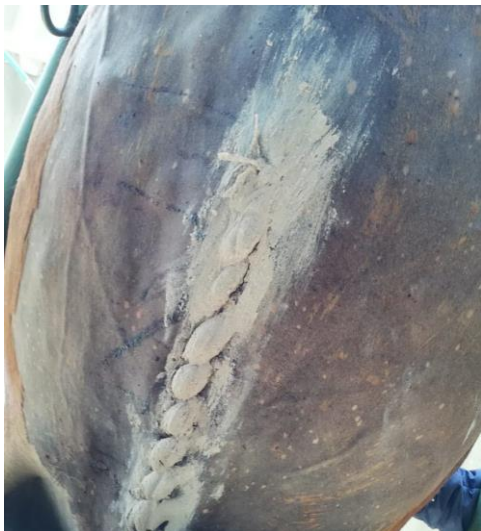

Figura 22. Área de la incisión 4 días de evolución.

Nota. Burgos (2020).

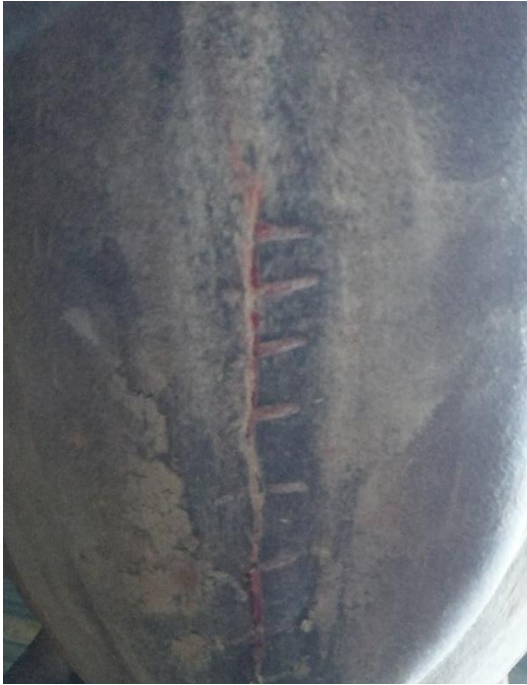

Figura 23. Día 10 retiro de puntos.

Nota. Burgos (2020).

10.14. Manejo alimentación posoperatorio.

La paciente tuvo un ayuno de 24 horas, después de esto se alimenta una hora y se pasaban dos litros de agua vía nasogástrica luego se deja sin alimento por 5 horas y se realiza el mismo proceso las 24 horas durante los primeros 5 días del posoperatorio, con el fin de mantener todo el bolo alimenticio hidratado y evitando una sobrecarga de pasto en el intestino y así una más fácil digestión con el objetivo de que las heces fueran lo más pastosas posibles y evitar una dehiscencia de sutura en el lugar de la enterotomía.

10.15. Pronóstico

El pronóstico de esta cirugía es reservado, debido a que, en el posoperatorio, puede tener complicaciones, como desarrollar una colitis, laminitis, endotoxemia y adherencias. La paciente referida no presentó ningún tipo de complicación.



Figura 24. Paciente el día que se da de alta.

Nota. Burgos (2020).

11. Discusión

Los fecalitos son esferas de materia fecal de gran tamaño que se forman como resultado de dietas de mala calidad, mala masticación o reducción de la ingesta de agua (Mella, 2017). Como se evidenció en nuestro caso se encontraron dos fecalitos de gran tamaño uno de 14 cm de largo x 8 cm de ancho y otro de 6 cm de largo x 4 cm de ancho en el colon menor.

De acuerdo con Werner et al. (2009), se debe prevenir la formación de adherencias ya que el tratamiento después de formadas es complicado, costoso y está asociado además a una alta morbilidad y mortalidad de los equinos. La prevención en la formación de adherencias durante una cirugía exige reducir el trauma quirúrgico y evitar la contaminación de la cavidad abdominal con materiales extraños. Según los mismos autores la manera de prevenir las adherencias es la administración de heparina a 30.000 UI; en el presente caso se administró 25.000 UI de heparina en una bolsa de cloruro de sodio al 0,9% en la cavidad abdominal con el fin evitar este tipo de complicación en el posoperatorio, dando un resultado positivo ya que nuestro paciente se dio de alta y no se ha reportado ninguna complicación hasta el momento.

Adicionalmente, se utilizó en el post operatorio flunixin meglumine a una dosis de 1,1 mg/kg, para el manejo del dolor y la inflamación. Según el autor Wenner et al. (2009), los AINES pueden ser utilizados como profilácticos en contra de la formación de adherencias ya que tienen la capacidad de reducir la respuesta inflamatoria y aumentan la capacidad fagocítica y fibrinolítica de los macrófagos y así reducir y mejorar la organización de la fibrina y evitar la formación de adherencias. El flunixin meglumine utilizado en el presente caso pertenece al grupo de los AINES.

Como lo menciona Betancur (sf), el examen clínico del equino con cólico debe incluir la palpación rectal con el objetivo de determinar la presencia o ausencia de materia fecal que orienta el diagnóstico en términos de establecer la existencia o no de procesos obstructivos. También permite establecer cambios de posición de segmentos intestinales, detección de cuerpos extraños, asas intestinales distendidas, presencia de gases y desplazamiento de las vísceras. En este paciente, se realizó palpación evidenciando la presencia de una masa de gran tamaño y de forma simétrica en el colon menor, lo que permitió confirmar el diagnóstico lo que concuerda con Aguilera., Estepa., Mendoza (sf). quienes afirman que la exploración rectal es una excelente prueba complementaria para confirmar un diagnóstico de cara a determinar el proceso de síndrome abdominal agudo, dado el hallazgo que se detecta como consecuencia de la distensión de asas intestinales, que habitualmente es secundaria a procesos obstructivos, distopias como atrapamiento de intestino delgado en el canal inguinal o de intestino grueso en el espacio nefrosplénico, cambios en el contenido intestinal, obstrucciones, presencia de arena, enterolitos y fecalitos.

Según el estudio de Velásquez, et al. (2009) para la sutura de colon se utilizó vicryl 2-0 y como patrón de sutura continuo perforante en la primera capa y un cushing no perforante en la segunda capa, para suturar la cavidad abdominal a nivel de la línea alba se utilizó monofilamento de nylon de 0,90 mm a través de un patrón continuo. Como lo reportamos en nuestro caso, se utilizó un patrón de sutura de Cushing y una sutura simple continua utilizando un material de sutura Vycril 2.0, para suturar cavidad abdominal se utilizó material de sutura Vycril 2 y para piel se utilizó material de sutura nylon de 0.70 mm con un patrón de sutura simple continuo, concordando en la elección de materiales y patrones de sutura con los autores.

Según Mella (2017) un 84% de las lesiones quirúrgicas del colon menor son producto de obstrucciones simples, generalmente ocasionadas por fecalitos, enterolitos e impacciones, lo que concuerda con lo hallado en el presente caso en cual se encontraron dos fecalitos de gran tamaño en esta porción intestinal, confirmando la incidencia de estos casos.

A medida que estos fecalitos avanzan a lo largo del tracto intestinal, eventualmente se pueden alojar en el colon menor pudiendo causar una obstrucción intestinal completa, la que requiere tratamiento quirúrgico (Mella, 2017). Lo anterior concuerda con lo hallado en el paciente referido, en el cual se encontró una obstrucción en el colon menor causada por un fecalito.

Además de lo anterior, en este paciente se empleó lidocaína al 1% a una dosis terapéutica de 1,3 mg/kg en infusión continua en el post quirúrgico como pro cinético para estimular la motilidad intestinal, lo que reflejó un resultado positivo a la auscultación abdominal. Lo anterior concuerda con lo mencionado por Gómez (2014) quien afirma que el uso de este medicamento disminuye los efectos del íleo comúnmente hallado en este tipo de pos-operatorios, por su efecto positivo debido a inhibición de las prostaglandinas, reducción del nivel de catecolaminas y a una acción directa sobre las neuronas aferentes que inhiben la motilidad intestinal; también confirma su uso en el estudio de Ceesar, et al. 2018 la inclusión de lidocaína como agente procinético evita el íleo y previene las adherencias.

Duque en el 2007 dice que los avances en procedimientos quirúrgicos y en anestesia, así como el cuidado postoperatorio han conducido a un aumento exponencial en la sobrevivencia de equinos sometidos a cirugía abdominal. La tasa de sobrevivencia para la cirugía de cólico equino ha aumentado de un 50% en principios de los años 70. Estudios recientes reportan porcentajes de sobrevivencia a corto tiempo de hospitalización y largo plazo (mayor a un año) de 70.3% y 84%,

respectivamente, indicando como en el caso nuestro paciente debido a la decisión oportuna para ser intervenida y el equipo de profesionales encargados de la cirugía y el manejo pos-quirúrgico salió sin ningún tipo de complicación en los 15 días de pos-operatorio dado en la clínica y hasta la fecha no ha reportado ningún tipo de complicación ni dolor abdominal.

En el estudio de Pérez (2007) reporta que el edema incisional es común, en caballos que no desarrollan infecciones de la incisión ni complicaciones relacionadas, y suele ser más obvio entre los días 5 y 7 después de la cirugía. Se desarrolla como una hinchazón lisa a los dos lados de la incisión y se extiende pudiendo involucrar caudalmente el prepucio o glándula mamaria y cranealmente los miembros delanteros. Puede permanecer durante semanas después de la cirugía, como se evidenció en el nuestro caso, se desarrolló un edema de forma lisa a los dos lados de la incisión siendo más evidente al día 7, siendo la única complicación que presentó nuestra paciente en el posoperatorio.

Las patologías más comunes en el colon menor son impactaciones de meconio en potros; en los caballos adultos es más común la impactación por materia fecal difusa o por obstrucción focal simple con enterolitos, cuerpos extraños y fecalitos, (Muciño, 2019). Como se puede evidenciar en el caso reportado se presentó la obstrucción total del colon menor por la presencia de dos fecalitos, siendo una de las causas de mayor presentación.

Como lo reporta Muciño, (2019) los factores que predisponen a cólico por impactación de colon menor son el acceso restringido o consumo inadecuado de agua, problemas dentales, ejercicio intenso, enfermedades parasitarias, neoplasias, alteraciones de la motilidad intestinal, ingesta de alimento de baja calidad y consumo de forrajes toscos. En el caso reportado la paciente es una yegua adulta de 15 años, la cual por su avanzada edad podría presentar problemas dentales y anteriormente presentó una enfermedad hemoparasitaria y como lo reportó

el propietario en la anamnesis en dolor abdominal lo presento después de presentada esta, la cual pudo influir en el consumo adecuado de agua predisponiendo a presentar la obstrucción de colon menor por fecalitos.

12. Conclusiones

La toma de decisiones en la realización de una laparotomía exploratoria en un equino es de vital importancia para que un equino tenga una cirugía exitosa y un posoperatorio favorable, debido a que muchos propietarios deciden esperar la evolución del paciente en el cual este se está descompensando, generando un desbalance hidroelectrolítico, generando toxemias complicando el cuadro clínico y poniendo en riesgo la salud de equino y generando más riesgos en la intervención quirúrgica.

El uso de antimicrobianos es de gran importancia en el posoperatorio, para evitar complicaciones por afecciones bacterianas, se utilizó la combinación de sulfa trimetoprim a una dosis de 17mg/kg vía intramuscular y metronidazol a una dosis de 5 mg/kg vía intravenosa, en donde se tuvo resultados positivos y no se presentó ninguna afección bacteriana en el paciente.

El uso de heparina en la cavidad abdominal a una dosis de 25000 UI, es utilizada para la prevención de las adherencias, pero también para evitar estas se necesita realizar una buena técnica quirúrgica en la manipulación de las vísceras evitando la inflamación

Se debe tener en cuenta que los equinos por su particularidad en el sistema digestivo siempre deben tener acceso a agua limpia y a voluntad, alimento, concentrado henos y pastos de buena calidad, mantener la cavidad bucal en buen estado para que el equino tenga una buena digestión de los alimentos y así evitar la presentación clínica del síndrome abdominal agudo.

Se debe tener en cuenta que la enfermedad producida por hemoparásitos (*babesia spp*), también causa dolor abdominal en el equino, nos puede conllevar a un diagnóstico errado por eso se deben realizar pruebas complementarias para descartarlo o confirmarlo y realizar el

tratamiento para esta enfermedad si es caso, por eso se deben llevar a cabo planes de vermifugación estrictos con el fin de evitar la presencia de esta enfermedad.

13. Recomendaciones caso

El uso de ecografía abdominal para tener un concepto más claro de la causa y de la integridad y disposición de las vísceras del paciente.

Revisiones odontológicas dos veces al año.

Monitorear consumo de agua.

Controles periódicos de los hemoparasitos en los criaderos o fincas por parte de profesionales veterinarios.

14. Referencias bibliográficas.

- Aguilera, E., Estepa, E., Mendoza, F., Diez E.(SF). Universidad de Córdoba. Departamento de medicina y cirugía animal. Aproximación diagnóstica del caballo con cólico.
- Adrados, P., Vázquez, A., (SF). EQUISAN Veterinaria Equina Integral.
- Betancur, J. (SF). Cólico equino (Síndrome Abdominal Agudo- SAA). Universidad de la amazonia. Facultad de ciencias agropecuarias.
- Cesar N. Aguilar G., Delgado C., Chavera C., Cueva R. (2018). Anastomosis yeyunal término-terminal con xenoinjerto de pericardio bovino en equinos. Universidad Nacional Mayor de San Marcos. Clínica de Animales Mayores.
- Choez, K., Sandoval, R., Ruiz, L & Delgado, A. (2016). Cólico por Impactación Gástrica en una Yegua Pura Sangre Inglés. Universidad Mayor de San Marcos. Clínica de animales mayores.
- Duque, D (2010). Corrección quirúrgica de un atrapamiento del intestino delgado en el foramen epiploico en un caballo Pura Sangre Inglés (PSI). Clínica de Grandes Animales, Facultad de Medicina Veterinaria y Zootecnia, Universidad CES.
- Duque, D., Coral, L., Bran, J. (2007). CASOS CLINICOS. Corrección quirúrgica de infarto de intestino delgado en equino mediante yeyunocecostomía con grapadora quirúrgica mecánica. Universidad de Antioquia. Revista colombiana de ciencias pecuarias. Clínica de grandes animales. Facultad de medicina veterinaria y zootecnia, Universidad CES.
- Díaz, S (2019). Manejo médico de síndrome abdominal agudo en paciente de raza PSI de 8 años de edad en la clínica veterinaria lasallista hermano Octavio Martínez López. Facultad de ciencias administrativas y agropecuarias.
- González, A. (2014). Uso de fenilefrina como tratamiento médico del síndrome abdominal agudo por atrapamiento nefrosplénico: estudio de caso. Licenciatura en Medicina Veterinaria y Zootecnia. Centro Universitario UAEM AMECAMECA.

- Gómez, G. (2014). ANESTESIA DEL PACIENTE EQUINO CON SINDROME ABDOMINAL AGUDO. Universidad autónoma agraria.
- Mair, T., Divers, T., Ducharme, N. (2003). Manual de gastroenterología equina. Capítulo 8 Cólico. Buenos aires, intermedica.
- Mella, N (2017). Universidad Austral de Chile. Facultad de ciencias veterinarias. Obstrucción de colon descendente y sus complicaciones en un potro pura raza chilena: reporte de caso.
- Miranda, M. (2015). Estudio retrospectivo de casos clínicos de abdomen agudo equino ingresados al hospital clínico veterinario de la Universidad Austral de Chile entre los años 2002 a 2013.
- Muciño, L (2019). complicaciones post-quirúrgicas a corto, mediano y largo plazo de la enterotomía del colon menor del equino. Facultad de medicina veterinaria y zootecnia. Universidad autónoma de la ciudad de mexico.
- Pérez, R (2007). Complicaciones de las celiotomias en equinos con cuadros de síndrome abdominal agudo. Facultad de veterinaria, Universidad de la Republica.
- Sotelo, A., Rivera, R. (2013). El diagnóstico, manejo y tratamiento del cólico en una yegua (Equus caballus). Raza caballo criollo colombiano: reporte de caso. Revista de profundización pecuaria. Grupo de profundización en manejo de razas y producción equina.
- Scpioni, H., Garcia, L., Petrone, N., Roccatagliata C., Smetana, A & Vaccaro, M. (SF). Síndrome abdomen agudo en el equino
- Vázquez, F. (2002). Laparotomía en el caballo con síndrome abdominal agudo.
- Velasquez, A., Medina, L., Bermudez, V., Cegarra, J., Vera, M., Girin, J., Urdaneta, L. (2009). OBSTRUCCIÓN ESTRANGULANTE DEL INTESTINO GRUESO EN EQUINOS: EVALUACIÓN CLÍNICA Y TRATAMIENTO QUIRÚRGICO EN DOS CASOS. Universidad Nacional Experimental Francisco de Miranda (UNEFM). Cátedra de Clínica de Grandes Animales, Programa de Ciencias Veterinarias

Werner, M, Galecio, JS, & Bustamante, H. (2009). Adherencias abdominales postquirúrgicas en equinos: patofisiología, prevención y tratamiento. *Archivos de medicina veterinaria*, 41(1), 01-15. <https://dx.doi.org/10.4067/S0301-732X2009000100002>

Zuluaga, M., Silveria, G., Martinez. (2017). Consideraciones para la toma de decisiones oportunas ante el cólico equino: ¿Manejo médico o quirúrgico? Universidad de Antioquia. Línea de investigación en medicina y cirugía equina.